© Г.Г. Хакимова и др., 2026
УДК 611.428-072.7:618.19-006.6
ББК 55.691.3-43
DOI: 10.31917/2701119

ОПРЕДЕЛЕНИЕ СТАТУСА СТОРОЖЕВОГО ЛИМФАТИЧЕСКОГО УЗЛА МЕТОДОМ КОНТРАСТНО-УСИЛЕННОГО УЛЬТРАЗВУКОВОГО ИССЛЕДОВАНИЯ С ИСПОЛЬЗОВАНИЕМ МИКРОПУЗЫРЬКОВОГО КОНТРАСТА У БОЛЬНЫХ ПЕРВИЧНО-ОПЕРАБЕЛЬНЫМ РАКОМ МОЛОЧНОЙ ЖЕЛЕЗЫ*

[1] Ташкентский городской филиал Республиканского специализированного научно-практического медицинского центра онкологии и радиологии (Ташкент, Республика Узбекистан)

[2] Ташкентский государственный медицинский университет. Кафедра онкологии, детской онкологии и паллиативной помощи (Ташкент, Республика Узбекистан)

[3] Институт клинической медицины им. Н.В. Склифосовского. Кафедра онкологии, радиотерапии и реконструктивной хирургии (Москва, Россия)

[4] Институт кластерной онкологии имени профессора Л.Л. Левшина ФГАОУ ВО Первый МГМУ им. И.М. Сеченова Минздрава России (Москва, Россия)

[5] Московский научно-исследовательский онкологический институт им. П.А. Герцена – филиал ФГБУ «Национальный медицинский исследовательский центр радиологии» Минздрава России (Москва, Россия)

[6] ФГАОУВО Российский Университет Дружбы Народов (РУДН) (Москва, Россия)

Г.Г. Хакимова[1,2,3], И.В. Решетов[3,4], А.Д. Зикиряходжаев[3,5,6], Ш.Г. Хакимова[2,5], В.О. Тимошкин[5]

DEFINITION OF SENTINEL LYMPH NODE STATUS USING CONTRAST-ENHANCED ULTRASOUND WITH MICROBUBBLE CONTRAST AGENT IN PATIENTS WITH PRIMARILY OPERABLE BREAST CANCER

Г.Г. Хакимова[1,2,3]
Кандидат медицинских наук, онколог-химиотерапевт Ташкентского гор. филиала Респ. специализир. науч.-практич. мед. центра онкологии и радиологии, доцент кафедры детской онкологии, паллиативной помощи Ташкентского педиатрического мед. ун-та, стажер кафедры онкологии, радиотерапии и реконструктивной хирургии Института клинической медицины им. Н.В. Склифосовского ФГАОУ ВО Первого МГМУ им. И.М. Сеченова Минздрава России (Сеченовский Университет). Республика Узбекистан, 100070, Ташкент, ул. Багистон, 1. ORCID ID: 0000-0002-4970-5429.

И.В. Решетов[3,4]
Академик РАН, профессор, директор Института кластерной онкологии имени профессора Л.Л. Левшина ФГАОУ ВО Первый МГМУ имени И.М. Сеченова Минздрава России, заведующий кафедрой онкологии, радиотерапии и реконструктивной хирургии. ORCID ID: 0000-0002-0909-6278.

А.Д. Зикиряходжаев[3,5,6]
Доктор медицинских наук, профессор кафедры онкологии, радиотерапии и реконструктивной хирургии Института клинической медицины им. Н.В. Склифосовского, руководитель отделения реконструктивно-пластической хирургии молочной железы и кожи МНИОИ им. П.А. Герцена; доцент кафедры онкологии РУДН. ORCID: 0000-0001-7141-2502.

Ш.Г. Хакимова[2,5]
Доктор медицинских наук, доцент кафедры детской онкологии Ташкентского педиатрического мед. ун-та, стажер отделения реконструктивно-пластической хирургии молочной железы и кожи МНИОИ им. П.А. Герцена. Республика Узбекистан, 100140, Ташкент, ул. Богишамол, 223. ORCID: 0000-0002-9491-0413.

В.О. Тимошкин[5]
Специалист отделения реконструктивно-пластической хирургии молочной железы, МНИОИ им. П.А. Герцена.

G.G. Khakimova[1,2,3]
Candidate of medical sciences,oncologist of the chemotherapy department of the Tashkent city branch of the Republican specialized scientific and practical medical center of oncology and radiology, Associate Prof. of the department of children oncology, palliative care of Tashkent Pediatric Medical Institute. ORCID: 0000-0002-4970-5429.

I.V. Resbetov[3,4]
Academician of the Russian Academy of Sciences, Professor, Director of the Oncology Center, Sechenov University; Head of the Department of Oncology, Radiotherapy and Reconstructive Surgery. ORCID ID: 0000-0002-0909-6278.

A.D. Zikiryakhodzhaev[3,5,6]
MD, Professor, Head of the Department of Reconstructive and Plastic Surgery of the Breast and Skin, P.A. Herzen Moscow Oncology Research Institute; Associate Professor, Department of Oncology, Peoples' Friendship University of Russia (RUDN University). ORCID: 0000-0001-7141-2502.

Sh.G. Khakimova[2,5]
MD, Associate Professor, Department of Pediatric Oncology, Tashkent Pediatric Medical Institute; Fellow, Department of Reconstructive and Plastic Surgery of the Breast and Skin, P.A. Herzen Moscow Oncology Research Institute. ORCID: 0000-0002-9491-0413.

V.O. Timoshkin[5]
Specialist, Department of Reconstructive and Plastic Surgery of the Breast, P.A. Herzen Moscow Oncology Research Institute.

Внедрение в онкологическую практику картирования сторожевых лимфатических узлов (СЛУ) как одного из наиболее информативных и менее травматичных методов хирургического лечения в зоне лимфоколлектора является чрезвычайно актуальным. К сожалению, в отечественной литературе отсутствуют обобщенные данные о возможностях сохранения регионарного коллектора, поэтому для нас представляется весьма небезынтересным проследить тенденцию к исключению биопсии СЛУ (БСЛУ) у определенной группы пациенток, у которых выполнение контрастно-усиленного ультразвукового исследования (КУУЗИ) дает возможность определения СЛУ и может быть использовано для оценки вовлечения опухоли на основе характера контрастного усиления лимфатических узлов (ЛУ) при раннем раке молочной железы (РМЖ).

Цель: определить информативность определения метастатически измененных лимфатических узлов методом КУУЗИ с использованием соновью (СНВ).

Материалы и методы: с января по май 2025 года в проспективное исследование, проведенное в НМИЦ онкологии им. П.А. Герцена приняли участие 41 пациентка с подтвержденным ранним раком молочной железы (Tis – T2N0-1). Медиана возраста больных – 58,3 [48,5;64,1]) лет. У 33 больных (80,5%) была диагностирована I стадия (IA у 21(51,2%), IB – у 12 (29,3%). У 31 пациентки (75,6%) был диагностирован инвазивно-протоковый рак, у 15 пациенток (36,6%) – люминальный А рак молочной железы. Мультицентричный рост опухоли был у 6 (14,6%) больных.

Вывод. Преимущества метода КУУЗИ СНВ: простота проведения, возможность установления статуса ЛУ на дооперационном этапе. **Его недостатки:** низкая чувствительность, высокий процент ложноотрицательных результатов, высокая себестоимость. Таким образом, метод не может быть рекомендован к широкому применению при Tis – T2N0-1 РМЖ.

Ключевые слова: *рак молочной железы, биопсия сторожевого лимфатического узла, соновью, лимфатический узел.*

Currently, domestic literature lacks consolidated data on the feasibility of preserving the regional lymphatic basin, making the implementation of sentinel lymph node (SLN) mapping highly relevant in oncological practice as one of the most informative and least invasive surgical approaches. In this regard, the trend towards omitting SLN biopsy in selected patients seems timely, especially when contrast-enhanced ultrasound (CEUS) can identify SLNs and potentially assess tumor involvement based on enhancement patterns in early-stage breast cancer (BC).

Aim: To assess the diagnostic performance of CEUS using Sonovue (microbubble contrast agent) in detecting metastatic lymph nodes in early-stage breast cancer.

Materials and Methods: Between January and May 2025, 41 patients with histologically confirmed early breast cancer (Tis–T2N0-1) were prospectively enrolled at the P.A. Herzen Moscow Research Oncology Institute. The median patient age was 58.3 years [48.5; 64.1]. Stage I disease was diagnosed in 33 patients (80.5%): stage IA in 21 (51.2%) and stage IB in 12 (29.3%). Invasive ductal carcinoma was confirmed in 31 patients (75.6%), and luminal A subtype in 15 patients (36.6%). Multicentric tumor growth was observed in 6 patients (14.6%).

Conclusion: Advantages of CEUS with Sonovue include procedural simplicity and the ability to assess lymph node status preoperatively. **However**, limitations such as low sensitivity, high false-negative rate, and significant cost restrict its routine clinical application in patients with Tis–T2N0-1 breast cancer.

Key words: *breast cancer, sentinel lymph node biopsy, Sonovue, lymph node, contrast-enhanced ultrasound.*

В России одной из ведущих локализаций в структуре онкологической заболеваемости ежегодно остается рак молочной железы, доля которого в 2021 г. составила 12,1% всех злокачественных новообразований, а среди женского населения – 22,1%. В настоящее время средний риск развития РМЖ у женщины в России составляет ~12% [1]. По данным GLOBOCAN, в 2020 г. было зарегистрировано 2,3 млн новых случаев РМЖ (11,7% всех выявленных случаев рака) и 684 996 (6,9%) случаев смерти от него, что соответствует первому месту в структуре заболеваемости и смертности населения [2]. Более половины, а именно 72,5% впервые выявленных случаев РМЖ диагностируют на ранних стадиях (I–II) и 27,1% – на III–IV стадиях заболевания [3]. На сегодняшний день деэскалация хирургического лечения вошла в рутинную хирургическую практику [4–10]. Однако одной из проблем при отказе от рутинных лимфодиссекций является точность диагностики состояния регионарных лимфатических узлов, которую обычно проводят при помощи УЗИ и тонкоигольной аспирационной биопсии (ТАБ) [11, 12]. Это простой и минимально инвазивный метод первоначальной оценки состояния ЛУ. Однако самым достоверным и надежным методом диагностики регионарных ЛУ в настоящее время считают биопсию сторожевого лимфатического узла.

* Вклад авторов:

Г.Г. Хакимова – разработка концепции и дизайна исследования, сбор и анализ данных, написание текста рукописи, критический пересмотр.

И.В. Решетов – консультативная поддержка при дизайне исследования, интерпретация результатов, критический пересмотр рукописи.

А.Д. Зикиряходжаев – проведение ультразвуковых исследований, участие в сборе клинических данных.

Ш.Г. Хакимова – статистическая обработка данных, участие в оформлении рукописи.

В.О. Тимошкин – участие в интерпретации данных, подготовка иллюстративного материала, критический анализ.

Все авторы утвердили окончательную версию рукописи.

Сегодня в клинической практике применяют различные методы детекции сторожевых ЛУ, среди которых можно выделить контрастный, радиоизотопный, флуоресцентный, магнитный методы, контрастную лимфографию и ультразвуковой метод с контрастным усилением [13]. В целом обнаружение СЛУ с помощью красителя (метиленового синего) и радиоизотопа считают точными методами определения вовлеченности регионарного лимфооттока [14]. Однако их чувствительность при обнаружении СЛУ варьирует от 76 до 97% [15].

В последние годы КУУЗИ с использованием микропузырьковых контрастных препаратов, или СНВ, изучают в качестве метода оценки лимфатической системы. Данный метод сочетает в себе все плюсы УЗИ и подразумевает использование контрастного препарата и ультразвукового аппарата со специальным режимом. Динамические изображения, полученные во время исследования, позволяют определять локализации СЛУ по аналогии с ранее применявшимися методами [13]. Таким образом, КУУЗИ обладает достаточно большим потенциалом для диагностики СЛУ без хирургического вмешательства. Показатель детекции СЛУ варьирует от 70 до 100%. По данным метаанализа, включившего 4 крупных исследования, КУУЗИ характеризуется относительно низким средним показателем чувствительности – 54% (95% доверительный интервал (ДИ) 47–61) и высоким средним показателем специфичности – 100% (95% ДИ 99–100), частота ложноотрицательных результатов составила 8–17% [16]. Чувствительность и специфичность КУУЗИ с СНВ при диагностике метастатического СЛУ составили 98,04% (50/51) и 49,23% (32/65) соответственно [17].

Целью данного исследования было изучение эффективности чрескожного КУУЗИ с СНВ для диагностики метастатических СЛУ у пациенток, больных ранним раком молочной железы.

Материалы и методы

С января по май 2025 года в проспективное исследование, проведенное в НМИЦ онкологии им. П.А. Герцена приняла участие 41 пациентка с подтвержденным ранним раком молочной железы (Tis–T2N0-1). Данного количества больных оказалось достаточно для доказательства эффективности метода СНВ, не уступающей БСЛУ на уровне значимости 0,05 и с мощностью критериев 80%. Медиана возраста больных – 58,3 [48,5;64,1]) лет. У 33 больных (80,5%) была диагностирована I стадия (IA у 21(51,2%), у 12 – IB (29,3%). У 31 больной (75,6%) был диагностирован инвазивно-протоковый рак, у 15 пациенток (36,6%) – люминальный А рак молочной железы. Мультицентричный рост опухоли был у 6 больных (14,6%). В зависимости от стороны поражения у более половины пациентов был рак правой молочной железы (58,5%). У трети больных (31,7%) образование располагалось в верхне-наружном квадранте. Размеры первичной опухоли, по данным ультразвуковой диагностики, варьировали от 3 до 35 мм, медиана составила 15 [12; 21]. Характеристика больных приведена в таблице 1.

Методика выполнения КУУЗИ с использованием контрастного вещества

В нашем эксперименте КУУЗИ проводилось после подкожной инъекции ультразвукового контрастного вещества (СНВ, 1,0 мл в общей дозе) вокруг ареолы на ипсилатеральной стороне молочной железы. Контрастно-усиленные лимфатические сосуды и связанные с ними СЛУ наблюдались и отслеживались в режиме реального времени [18, 19]. Точность, чувствительность и специфичность подкожного введения ультразвукового контрастного вещества через ареолу выше, чем у периферического введения, что, вероятно, обусловлено тем, что лимфатические сосуды под ареолой многочисленны, и контрастное вещество может быстрее проникать в подмышечные ЛУ и лучше усваиваться [20, 21]. Затем выполнялся массаж молочной железы в течение нескольких минут, чтобы способствовать дренажу контрастного вещества в лимфатические сосуды. С помощью ультразвукового датчика наблюдалось распределение микропузырьков по лимфатическим сосудам и их накопление в первом ЛУ. После этого выполнялась тонкоигольная аспирационная биопсия ЛУ, вводился пятимиллитровый шприц в направлениях, как показано на рис. 1, и производилось взятие биопсийного материала. При этом доза контрастного вещества не влияла на определение СЛУ [23]. (Патент RU 2840202 C1).

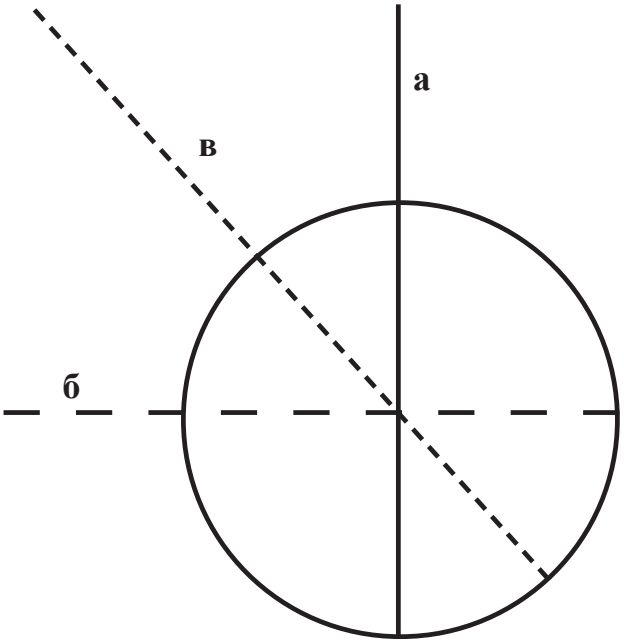

***Рис. 1**. Многоточечная 3D тонкоигольная аспирационная биопсия сторожевого лимфатического узла: а) перпендикулярная линия; б) продольная; в) под углом 90°*

Таблица 1.

Клинико-морфологическая характеристика пациентов РМЖ

		Абс.	%
Клиническая стадия	0	7	17,1
	IA	21	51,2
	IB	12	29,3
	IIA	1	2,4
Гистология	инвазивно-протоковый	31	75,6
	инвазивно-дольковый	1	2,4
	слизистый	1	2,4
	инвазивно-протоковый + инвазивно-дольковый	1	2,4
	внутрипротоковый	6	14,6
	папиллярный	1	2,4
ИГХ-подтип	Люминальный А	15	36,6
	Люминальный В HER–	13	31,7
	Люминальный В HER+	2	4,9
	HER+	1	2,4
	Трижды негативный	3	7,3
	РЭ, РП+	6	14,6
	РЭ, РП– -	1	2,5
Сторона	левая	17	41,5
	правая	24	58,5
Локализация	Верхне-внутренний	6	14,6
	Верхне-наружный	13	31,7
	Нижне-внутренний	6	14,6
	Нижне-наружный	4	9,8
	Центральный	4	9,8
	Граница верхних	5	12,2
	Граница нижних	1	2,4
	Граница наружных	1	2,4
	Верхне-внутренний+верхне-наружный	1	2,5
Мультицентричность		6	14,6
Размер по УЗИ		15 [12;21] (от 5 до 35)	
Медиана возраста		58,3 [48,5;64,1] (от 35 до 74)	

Результаты исследования

По данным срочной гистологии, после выполнения КУУЗИ СНВ метастатически измененные лимфатические узлы были выявлены у 2 пациенток (4,9%), у 37 больных (90,2%) оказалась гиперплазия, у 2 женщин (4,9%) – кровь. Нами были проанализированы следующие характеристики: время до накопления контрастного усиления лимфатическими узлами, количество накопивших ЛУ, место накопления контрастного усилителя лимфатическими узлами (см. таблицу 2). В зависимости от результатов срочной цитологии контраст СНВ накапливалтся преимущественно на третьей минуте исследования у 50% больных с метастатически пораженными ЛУ, у 51,4% пациенток с гиперплазией и в 100% выявленных случаев с примесью крови в ЛУ. В 75,6% случаев контраст накапливался лишь в одном ЛУ, и в 66% – в коре лимфатического узла.

Хирургическое лечение в объеме секторальной резекции выполнено 30 больным (73,2%), мастэктомия – 11 (26,8%). Лекарственное лечение было представлено неоадьювантной химиотерапией у 5 больных (12,2%), адьювантная ХТ была у 10 больных (24,4%), гормонотерапия – у 35 (85,4%). Лучевая терапия была проведена 30 больным (73,2%).

Сравнение результатов СНВ с данными гистологического исследования было проведено у 34 больных. Гистологический статус вовлеченности лимфатических узлов определяли по результатам 34 БСЛУ из которых четырем пациенткам со статусом pN+ объем лимфодиссекции был расширен до лимфаденэктомии (у одной пациентки удалили 3 лимфоузла из пяти и у троих – 1 из одного). При обнаружении микрометастазов в одном из трех удаленных лимфатических узлов пациентка оставалась под наблюдением.

Таблица 2.

Характеристики критериев оценки контрастного усиления СНВ при различных вариантах поражения лимфатических узлов

Результат Соновью		Срочная цитология			
		метастаз	гиперплазия	кровь	Всего
		2	37	2	41
Время до накопления	не накопилось	–	2(5,4%)	–	2(4,9%)
	2 мин.	–	4(10,8%)	–	4(9,8%)
	3 мин.	1(50,0%)	19(51,4%)	2(100%)	22(53,7%)
	4 мин.	1(50,0%)	7(18,9%)	–	8(19,5%)
	5 мин.	–	2(5,4%)	–	2(4,9%)
	6 мин.	–	3(8,1%)	–	2(7,3%)
Количество накопивших лимфатических узлов	0	–	2(5,4%)	–	2(4,9%)
	1	1(50,0%)	29(78,4%)	1(50,0%)	31(75,6%)
	2	–	6(16,2%)	1(50,0%)	7(17,1%)
	2 рядом расположенных	1(50,0%)	–	–	1(2,4%)
Место накопления	–	–	2(5,4%)	–	2(4,9%)
	кора	–	25(67,6%)	2(100%)	27(65,9%)
	мозговое вещество	–	4(10,8%)	–	4(9,8%)
	весь	–	2(5,4%)	–	2(4,9%)
	по наружному контуру коры	2(100%)	–	–	2(4,9%)
	кора, мозговое вещество +наружный ободок коры	–	1(2,7%)	–	1(2,4%)
	Выраженно не накопилось	–	3(8,1%)	–	3(7,3%)

Таблица 3.

Гистологическое стадирование пациенток ранним РМЖ

			Абс.	%
Патоморфологическая стадия	0 (n=10)	pTis(DCIS)N0(sn)M0	3	30,0
		pTisN0M0	4	40,0
		ypT0N2aM0	1	10,0
		ypT0N0M0	2	20,0
	IA(n=19)	pT1aN0(sn)M0	1	5,3
		pT1bN0M0	5	26,3
		pT1cN0(sn)M0	9	47,4
		pT1b(4)N0M0	1	5,3
		ypT1c(m)N0(0/6)M0	1	5,3
		pT1aN1mi(sn)M0	1	5,2
		ypT1aN0M0	1	5,2
	IIA(n=7)	pT2N0(sn)M0	3	42,8
		pT1cN1(sn)M0	1	14,3
		pT2(m)N0(sn4)M0	1	14,3
		ypT1cN0M0	1	14,3
		pT1cN1mi(sn)M0	1	14,3
	IIB(n=2)	pT2N1(sn)M0	1	50,0
		pT2(m)N0(sn4)M0	1	50,0
	IIIB(n=1)	pT4bN0(sn)M0	1	100
	IIIA(n=2)	pT2N2(4/9) cM0G2	1	50,0
		pT1c(m)N2M0G2	1	50,0
G		1	5	12,2
		2	22	53,7
		3	14	34,1

Примечание: *G – степень дифференцировки, p – патоморфологическая, yp – патоморфологическое стадирование после неоадъювантной XT, sn – сторожевой лимфатический узел, DCIS – протоковая карцинома in situ, mi – микрометастаз, m – макрометастаз.*

Послеоперационное стадирование пациенток с ранним РМЖ с указанием гистологических характеристик представлено в таблице 3.

У 34 больных данные СНВ сравнили с результатами гистологического заключения БСЛУ и ЛАЭ. Информативность метода СНВ дала следующие результаты: истинно-положительный обнаружился у 2 больных (5,9%), истинно-отрицательный – у 26 (76,5%), ложноотрицательный – у 6 (17,7%) больных соответственно.

Чувствительность КУУЗИ методом СНВ составила 25% (2/8), специфичность – 100% (26/26), точность – 82,4% (28/34). Прогностическая ценность положительного результата – 100%, отрицательного – 81,3% соответственно.

Обсуждение

В настоящее время в клинической практике обычно используют ультразвуковые контрастные препараты Соновью (Bracco, Италия) и Соназоид (СНЗ) (GE Healthcare, Норвегия), которые являются ультразвуковыми контрастными веществами второго поколения. СНВ представляет собой микропузырьковый контрастный агент, наполненный инертным газом – гексафторидом серы (SF_6), а СНЗ наполнен перфлубутаном в гидрогенизированном фосфатидилсерине яйца (HEPS) [24]. Молекула SF_6 – инертная, она не вступает в реакции в организме человека [25]. После разрушения микропузырьков газ SF_6 выделяется из организма через легкие без прохождения через печень или почки. Несмотря на то что в мировой литературе не описано ни одного побочного эффекта перфлубутана, HEPS может быть воспринят иммунной системой человека как чужеродный белок [26]. Метод СНВ широко применяется при исследовании печени, щитовидной железы, ЛУ, молочной железы и т. д. [27].

Ряд исследований показали, что чрескожное КУУЗИ является ценным методом оценки СЛУ при раке молочной железы, поскольку оно неинвазивно, нерадиоактивно, экономически эффективно и, наконец, простое в использовании. Так, КУУЗИ в реальном времени может наблюдать контрастное усиление лимфатических сосудов и СЛУ, а также классифицировать паттерны усиления СЛУ в соответствии с различными особенностями перфузии СЛУ:

- первый тип: общее равномерное усиление;
- второй тип: неравномерное усиление со смесью высокого и низкого усиления;
- третий тип: периферическое полное или неполное кольцевое усиление с усилением нижнего полюса или без него;
- четвертый тип: отсутствие усиления или слабое усиление ЛУ, связанного с лимфатическим сосудом.

Если визуализация СЛУ соответствует первому типу, такой узел считают отрицательным (N0); при других типах визуализации СЛУ определяют как метастатически пораженные (N+) [28–30]. По данным метаанализа от 2017 г., КУУЗИ характеризуется относительно низким средним показателем чувствительности – 54% и высоким средним показателем специфичности – 100%, частота ложноотрицательных результатов составляет 8–17%, что согласуется и с нашими результатами [16]. Напротив, в китайском исследовании с включением 75 пациенток с ранним РМЖ при БСЛУ было получено 163 СЛУ после введения метиленового синего красителя, а с помощью КУУЗИ было обнаружено только 116 СЛУ. Разница в частоте обнаружения при разных методах (биопсия с метиленовым синим и КУУЗИ) была статистически значимой (Z= –2,651, p=0,008) с частотой выявления СЛУ с помощью КУУЗИ 71,17%. Среди 116 СЛУ, обнаруженных с помощью КУУЗИ, был выявлен 51 метастатически пораженный СЛУ и 65 реактивных, в то время как результаты КУУЗИ показали N+ и N0 ЛУ – 83 и 33 соответственно. При этом 50/83 СЛУ имели морфологическое подтверждение, а остальные 33 ЛУ были ложноположительными. Причинами большого количества ложноположительных результатов могли быть гиперплазия лимфоидных фолликулов, расширение лимфатических синусов и реактивная гиперплазия за счет блокирования лимфодренажа, которое приводит к задержке контрастного вещества в лимфоидной паренхиме; неравномерное контрастное усиление за счет наличия жировой ткани внутри ЛУ; инфильтрация фиброзной ткани без контрастного усиления за счет блокирования лимфатических сосудов опухолевым тромбом, когда контрастное вещество не может проникнуть в ЛУ. Чувствительность и специфичность КУУЗИ в данном исследовании для диагностики N+ составили 98,04% (50/51) и 49,23% (32/65) соответственно [31].

Следовательно, внедрение в онкологическую практику картирования СЛУ как одного из наиболее информативных и менее травматичных методов хирургического лечения в зоне лимфоколлектора является чрезвычайно актуальным [30]. В связи с этим для нас представлялась актуальной тенденция к исключению БСЛУ у определенной группы пациенток, у которых выполнение многоточечной 3D-тонкоигольной аспирационной биопсии сторожевого лимфатического узла с контрастным усилением дает возможность определения СЛУ и может быть использовано для оценки вовлечения опухоли на основе характера контрастного усиления ЛУ при раннем РМЖ.

Вывод

Несмотря на простоту проведения и возможность установления статуса ЛУ на дооперационном этапе метод КУУЗИ СНВ имеет низкую чувствительность. Частота ложноотрицательных результатов при нем составила 17,7%. Помимо этого, исследование имеет высокую себестоимость и ограниченную доступность и поэтому его нельзя рекомендовать к широкому применению.

Список сокращений:

БСЛУ – биопсия сигнальных лимфатических узлов;

КУУЗИ – контрастно-усилинное ультразвуковое исследование;

ЛУ – лимфатический узел;

РМЖ – рак молочной железы;

РП – рецепторы прогестерона;

РЭ – рецепторы эстрогенов;

СЛУ – сторожевой лимфатическиий узел;

СНВ – соновью;

ТАБ – тонкоигольная аспирационная биопсия;

УЗИ – ультразвуковое исследование.

Список литературы

1. Ка*прин А.Д., Старинский В.В., Шахзадова А.О.* Состояние онкологической помощи населению России в 2022 году. – М.: МНИОИ им. П.А. Герцена – филиал ФГБУ «НМИЦ радиологии» Минздрава России, 2022. – илл. – 239 с.

2. *Sung H., Ferlay J., Siegel R.L., Laversanne M., Soerjomataram I., Jemal A., Bray F.* Global cancer statistics 2020: GLOBOCAN estimates of incidence and mortality worldwide for 36 cancers in 185 countries // CA Cancer J Clin. – 2021. – Vol. 71. – P. 209–249.

3. *Каприн А.Д., Старинский В. В., Шахзадова О.А.* Состояние онкологической помощи населению России в 2021 году. – 2022. – С. 236.

4. *Босиева А.Р., Ермощенкова М.В., Зикиряходжаев А. Д.* Органосохраняющие операции после неоадъювантной лекарственной терапии у больных раком молочной железы // Siberian journal of oncology. – 2021. – № 4 (20). – С. 116–121.

5. *Рассказова Е.А., Зикиряходжаев А.Д.* Органосохраняющие и онкопластические резекции при раке молочной железы. Современные тенденции // Онкология. Журнал им. П.А. Герцена. – 2022. – Т. 11, № 5. – С. 65–69.

6. *Рябчикова Д.А., Петровский А.В.* Рак молочной железы. – 2023. – С. 400.

7. *Fisher B.* Eight-year results of a randomized clinical trial comparing total mastectomy and lumpectomy with or without irradiation in the treatment of breast cancer // The New England Journal of Medicine. – 1989. – № 16 (310). – P. 1023–1031.

8. *Fisher B., et al.* Twenty-Year Follow-up of a Randomized Trial Comparing Total Mastectomy, Lumpectomy, and Lumpectomy plus Irradiation for the Treatment of Invasive Breast Cancer // New England Journal of Medicine. – 2002. – № 16 (347). – P. 1233–1241.

9. *Veronesi U., et al.* Comparing Radical Mastectomy with Quadrantectomy, Axillary Dissection, and Radiotherapy in Patients with Small Cancers of the Breast // New England Journal of Medicine. – 1981. – № 1 (305). – P. 6–11.

10. *Veronesi U., et al.* Twenty-Year Follow-up of a Randomized Study Comparing Breast-Conserving Surgery with Radical Mastectomy for Early Breast Cancer // New England Journal of Medicine. – 2002. – № 16 (347). – P. 1227–1232.

11. *Krishnamurthy S., et al.* Role of ultrasound- guided fine-needle aspiration of indeterminate and suspicious axillary lymph nodes in the initial staging of breast carcinoma // Cancer. – 2002. – Vol. 5, № 95. – P. 982–988.

12. *Oruwari J.U.N., et al.* Axillary staging using ultrasound-guided fine needle aspiration biopsy in locally advanced breast cancer // American Journal of Surgery. – 2002. – Vol. 4, № 184. – P. 307–309.

13. *Зикиряходжаев А.Д., Грушина Т.И., Старкова М.В. и др.* Методы диагностики сторожевого лимфатического узла у больных раком молочной железы // Сибирский онкологический журнал. – 2020. – № 5. – [Electronic source]. – URL: https://cyberleninka.ru/article/n/metody-diagnostiki-storozhevogo-limfaticheskogo-uzla-u-bolnyh-rakom-molochnoy-zhelezy. Дата обращения: 30.07.2024.

14. *Manca G., et al.* Sentinel lymph node mapping in breast cancer: a critical reappraisal of the internal mammary chain issue // Q J Nucl percutMed Mol Imaging. – 2014. – Vol. 58, № 2. – P. 114–126.

15. *Krag, D., et al.* The sentinel node in breast cancer: A multicenter validation study // N Engl J Med. – 1998. – Vol. 339, № 14. – P. 941–946.

16. *Moody A.N., Bull J., Culpan A.M., Munyombwe T., Sharma N., Whitaker M., Wolstenhulme S.* Preoperative sentinel lymph node identifica- tion, biopsy and localisation using contrast enhanced ultrasound (CEUS) in patients with breast cancer: a systematic review and meta-analysis // Clin Radiol. – 2017. – Vol. 11, № 72. – P. 959–971.

17. *Sun Y., Cui L., Wang S., Shi T., Hao Y., Lei Y.* Comparative study of two contrast agents for intraoperative identification of sentinel lymph nodes in patients with early breast cancer // Gland Surg. – 2021. – Vol. 10. – P. 1638–1645.

18. *Xiao X., Dong L., Jiang Q., Guan X., Wu H., Luo B.* Incorporating Contrast-Enhanced Ultrasound into the BI-RADS Scoring System Improves Accuracy in Breast Tumor Diagnosis: A Preliminary Study in China // Ultrasound Med. Biol. – 2016. – Vol. 42. – P. 2630–2638.

19. *Sever A.R., Mills P., Weeks J., Jones S.E., Fish D., Jones P.A., Fish D., Jones P.A., Mali W.* Preoperative needle biopsy of sentinel lymph nodes using in-tradermal microbubbles and contrast-enhanced ultrasound in patients with breast cancer // Am. J. Roentgenol. – 2012. – Vol. 199. – P. 465–470.

20. *Yang S., Tang K., Tao J., et al.* Diagnostic effect of subcutaneous injection of ultrasound contrast agent on sentinel lymph nodes of breast cancer // Chin J Clin Oncol Rehabil. – 2017. – Vol. 24. – P. 10–13.

21. *Guo K., Zhong F., Cai Z., et al.* Comparison of the effects of subcutaneous and areola injection of contrast agent to locate sentinel lymph nodes in breast cancer // J Clin Exp Med. – 2018. – Vol. 17. – P. 2450–2453.

22. *Sever A.R., Mills P., Jones S.E., Cox K., Weeks J., Fish D., Jones P.A.* Preoperative sentinel node identification with ultrasound using microbubbles in patients with breast cancer // Am J Rentgenol. – 2011. – Vol. 2, № 196. – P. 251–256.

23. *Machado P., Stanczak M., Liu J.B., et al.* Subdermal ultrasound contrast agent injection for sentinel lymph node identification: an analysis of safety and contrast agent dose in healthy volunteers // J Ultrasound Med. – 2018. – Vol. 37. – P. 1611–1620.

24. *Chang E.H.* An Introduction to contrast-enhanced ultrasound for nephrologists // Nephron. – 2018. – Vol. 138. – P. 176–185.

25. *Greis C.* Technology overview: SonoVue (Bracco, Milan) // Eur Radiol. – 2004. – Vol. 14 (suppl 8). – P. 11–15.

26. *Sidhu P.S., Choi B.I., Nielsen M.B.* The EFSUMB Guidelines on the non-hepatic clinical applications of contrast enhanced ultrasound (CEUS): a new dawn for the escalating use of this ubiquitous technique // Ultraschall in Med. – 2012. – Vol. 33. – P. 5–7.

27. *Hong Y.R., et al.* Application of contrast-enhanced ultrasonography in differential diagnosis of superficial lymph node disease // Chinese Journal of Ultrasound Imaging. – 2006. – Vol. 15, № 11. – P. 849–852.

28. *Xie F., Zhang D., Cheng L., et al.* Intradermal microbubbles and contrast-enhanced ultrasound (CEUS) is a feasible approach for sentinel lymph node identification in early-stage breast cancer // World J Surg Oncol. – 2015. – Vol. 13. – P. 319.

29. *Hong Y.R., et al.* Application of contrast-enhanced ultrasonography in differential diagnosis of superficial lymph node disease // Chinese J Ultrasound Imag. – 2006. – Vol. 15, № 11. – P. 849–52.

30. *Хакимова Г.Г., Решетов И.В., Зикиряходжаев А.Д., и др.* Чрескожное ультразвуковое исследование с контрастным усилением для диагностики сторожевых лимфатических узлов при раннем раке молочной железы // MD-Onco. – 2024. –Т. 4, № 4. – С. 111–8.

31. *Liu J., Liu X., He J., et al.* Percutaneous contrast-enhanced ultrasound for localization and diagnosis of sentinel lymph node in early breast cancer // Sci Rep. – 2019. – Vol. 9, № 1. – P. 13545.

References

1. [*Kaprin A.D., Starinsky V.V., Shakhzadova A.O.* The state of oncological care for the population of Russia in 2022. M.: P.A. Herzen Moscow Oncology Research Institute – branch of the National Medical Research Center of Radiology of the Ministry of Health of the Russian Federation, 2022. ill. 239 p. (In Russ)].

2. *Sung H., Ferlay J., Siegel R.L., Laversanne M., Soerjomataram I., Jemal A., Bray F.* Global cancer statistics 2020: GLOBOCAN estimates of incidence and mortality worldwide for 36 cancers in 185 countries. CA Cancer J Clin. 2021; 71: 209-249. Doi: 10.3322/caac.21660.

3. [*Kaprin A.D., Starinsky V.V., Shakhzadova O.A.* The state of oncological care for the population of Russia in 2021. 2022: 236 (In Russ)].

4. [*Bosieva A.R., Ermoschenkova M.V., Zikiryakhodzhaev A.D.* Organ-preserving surgeries after neoadjuvant drug therapy in patients with breast cancer. Siberian journal of oncology. 2021; 4(20): 116-121 (In Russ)].

5. [*Rasskazova E.A., Zikiryakhodzhaev A.D.* Organ-preserving and oncoplastic resections for breast cancer. Current trends. Oncology. P.A. Herzen Journal. 2022; 11(5): 65-69 (In Russ)].

6. [*Ryabchikova D.A., Petrovsky A.V. Breast cancer.* 2023: 400 (In Russ)].

7. *Fisher B.* Eight-year results of a randomized clinical trial comparing total mastectomy and lumpectomy with or without irradiation in the treatment of breast cancer. The New England Journal of Medicine. 1989; 16(310): 1023-1031.

8. *Fisher B., et al.* Twenty-Year Follow-up of a Randomized Trial Comparing Total Mastectomy, Lumpectomy, and Lumpectomy plus Irradiation for the Treatment of Invasive Breast Cancer. New England Journal of Medicine. 2002; 16(347): 1233-1241.

9. *Veronesi U., et al.* Comparing Radical Mastectomy with Quadrantectomy, Axillary Dissection, and Radiotherapy in Patients with Small Cancers of the Breast. New England Journal of Medicine. 1981; 1(305): 6-11.

10. *Veronesi U., et al.* Twenty-Year Follow-up of a Randomized Study Comparing Breast-Conserving Surgery with Radical Mastectomy for Early Breast Cancer. New England Journal of Medicine. 2002; 16(347): 1227-1232.

11. *Krishnamurthy S., et al.* Role of ultrasound- guided fine-needle aspiration of indeterminate and suspicious axillary lymph nodes in the initial staging of breast carcinoma. Cancer. 2002;5(95): 982-988. Doi: 10.1002/cncr.10786.

12. *Oruwari J.U.N., et al.* Axillary staging using ultrasound-guided fine needle aspiration biopsy in locally advanced breast cancer. American Journal of Surgery. 2002; 4(184): 307-309. Doi: 10.1016/s0002-9610(02)00957-1

13. [*Zikiryakhodjaev A.D., Grushina T.I., Starkova M.V. et al.* Methods for diagnosing sentinel lymph node in patients with breast cancer. Siberian Journal of Oncology. 2020; 5 (In Russ)]. – [Electronic source]. – URL: https://cyberleninka.ru/article/n/metody-diagnostiki-storozhevogo-limfaticheskogo-uzla-u-bolnyh-rakom-molochnoy-zhelezy. Accessed at: 30.07.2024.

14. *Manca G., et al.* Sentinel lymph node mapping in breast cancer: a critical reappraisal of the internal mammary chain issue. Q J Nucl percutMed Mol Imaging. 2014; 58(2): 114-126.

15. *Krag, D., et al.* The sentinel node in breast cancer: A multicenter validation study. N Engl J Med. 1998; 339(14): 941-946.

16. *Moody A.N., Bull J., Culpan A.M., Munyombwe T., Sharma N., Whitaker M., Wolstenhulme S.* Preoperative sentinel lymph node identifica- tion, biopsy and localisation using contrast enhanced ultrasound (CEUS) in patients with breast cancer: a systematic review and meta-analysis. Clin Radiol. 2017; 11(72): 959-971. Doi: 10.1016/j.crad.2017.06.121.

17. *Sun Y., Cui L., Wang S., Shi T., Hao Y., Lei Y.* Comparative study of two contrast agents for intraoperative identification of sentinel lymph nodes in patients with early breast cancer. Gland Surg. 2021; 10: 1638-1645.

18. *Xiao X., Dong L., Jiang Q., Guan X., Wu H., Luo B*. Incorporating Contrast-Enhanced Ultrasound into the BI-RADS Scoring System Improves Accuracy in Breast Tumor Diagnosis: A Preliminary Study in China. Ultrasound Med. Biol. 2016; 42: 2630-2638.

19. *Sever A.R., Mills P., Weeks J., Jones S.E., Fish D., Jones P.A., Fish D., Jones P.A., Mali W.* Preoperative needle biopsy of sentinel lymph nodes using in-tradermal microbubbles and contrast-enhanced ultrasound in patients with breast cancer. Am. J. Roentgenol. 2012; 199: 465-470.

20. *Yang S., Tang K., Tao J., et al.* Diagnostic effect of subcutaneous injection of ultrasound contrast agent on sentinel lymph nodes of breast cancer. Chin J Clin Oncol Rehabil. 2017; 24: 10-13.

21. *Guo K., Zhong F., Cai Z., et al.* Comparison of the effects of subcutaneous and areola injection of contrast agent to locate sentinel lymph nodes in breast cancer. J Clin Exp Med. 2018; 17: 2450-2453.

22. *Sever A.R., Mills P., Jones S.E., Cox K., Weeks J., Fish D., Jones P.A.* Preoperative sentinel node identification with ultrasound using microbubbles in patients with breast cancer. Am J Rentgenol. 2011; 2(196): 251-256. Doi: 10.2214/AJR.10.4865.

23. *Machado P., Stanczak M., Liu J.B., et al.* Subdermal ultrasound contrast agent injection for sentinel lymph node identification: an analysis of safety and contrast agent dose in healthy volunteers. J Ultrasound Med. 2018; 37: 1611-1620.

24. *Chang E.H.* An Introduction to contrast-enhanced ultrasound for nephrologists. Nephron. 2018; 138: 176-185.

25. *Greis C.* Technology overview: SonoVue (Bracco, Milan). Eur Radiol. 2004; 14 (suppl 8): 11-15.

26. *Sidhu P.S., Choi B.I., Nielsen M.B.* The EFSUMB Guidelines on the non-hepatic clinical applications of contrast enhanced ultrasound (CEUS): a new dawn for the escalating use of this ubiquitous technique. Ultraschall in Med. 2012; 33: 5-7.

27. *Hong Y.R., et al.* Application of contrast-enhanced ultrasonography in differential diagnosis of superficial lymph node disease. Chinese Journal of Ultrasound Imaging. 2006; 15(11): 849-852.

28. *Xie F., Zhang D., Cheng L., et al.* Intradermal microbubbles and contrast-enhanced ultrasound (CEUS) is a feasible approach for sentinel lymph node identification in early-stage breast cancer. World J Surg Oncol. 2015; 13: 319. Doi 10.1186/s12957-015-0736-x.

29. *Hong Y.R., et al.* Application of contrast-enhanced ultrasonography in differential diagnosis of superficial lymph node disease. Chinese J Ultrasound Imag. 2006; 15(11): 849-52.

30. [*Khakimova G.G., Reshetov I.V., Zikiryakhodzhaev A.D., et al.* Transcutaneous ultrasound with contrast enhancement for the diagnosis of sentinel lymph nodes in early breast cancer. MD-Onco. 2024; 4(4): 111-8 (In Russ)]. Doi: 10.17650/2782-3202-2024-4-4-111-118.

31. *Liu J., Liu X., He J., et al.* Percutaneous contrast-enhanced ultrasound for localization and diagnosis of sentinel lymph node in early breast cancer. Sci Rep. 2019; 9(1): 13545. Doi: 10.1038/s41598-019-49736-3.