

Санкт-Петербургский  
государственный  
медицинский университет  
им. акад. И.П. Павлова

# РАК СЛИЗИСТОЙ ОБОЛОЧКИ ПОЛОСТИ РТА И ЯЗЫКА (резервы улучшения результатов лечения)

М.М. Соловьев

*При планировании лечения  
придерживались  
общепринятых принципов  
– использование нескольких  
методов воздействия на  
опухоль с учетом ее  
локализации,  
распространенности и  
гистологической  
дифференцировки,  
состояния здоровья,  
возраста больного.*

Первые эпидемиологические исследования, проводившиеся зарубежными и отечественными онкологами, выявили существенное различие заболеваемости населения раком полости рта и глотки в отдельных регионах. Как известно, в число регионов с высокой заболеваемостью раком этой локализации входили Индия, Пакистан, Шри-Ланка, некоторые страны Ближнего Востока, а в бывшем СССР – такие среднеазиатские республики, как Таджикистан, Узбекистан, Киргизия [7]. Причину высокой заболеваемости раком полости рта и глотки связывали с широким распространением среди населения этих регионов вредной привычки употребления наса, бетеля, оказывающих раздражающее, повреждающее действие на слизистую оболочку ротоглотки. Этой причиной объясняли тот факт, что в Индии рак орофарингеальной локализации занимал 1-е место среди всех злокачественных опухолей. В Санкт-Петербурге, по данным В.М. Мерабишвили и соавт. [5], рак полости рта и глотки занимает более скромное – 14-е место среди всех злокачественных опухолей. Однако вызывает тревогу тот факт, что заболеваемость опухолями этой локализации имеют отчетливую тенденцию к росту [5, 11].

Как видно из табл. 1, с 1988 по 1993 г. стандартизованный показатель заболеваемости раком слизистой оболочки полости рта и языка возрос у женщин на 71,4 %, у мужчин – на 86,4%. Поэтому проблема снижения заболеваемости и повышения эффективности помощи больным раком органов полости рта остается актуальной.

В последние десятилетия достигнуты определенные успехи в совершенствовании традиционных и разработке новых методов лечения больных раком рассматриваемой локализации. В первую очередь, это было связано с успехами в развитии лазерных технологий – использовании высокоэнергетических лазеров для рассечения тканей, иссечения, испарения опухоли. Глубокое замораживание как метод криодеструкции опухолей челюстно-лицевой локализации был предметом

Таблица 1  
Динамика стандартизованного показателя заболеваемости населения  
Санкт-Петербурга раком слизистой оболочки полости рта и языка [5]

Локализация опухоли	МКБ-9	1980	1993
МУЖЧИНЫ			
Язык	141	2,2	3,5
Десна	143	0,1	0,4
Дно полости рта	144	1,2	3,2
Другие отделы полости рта	145	0,9	1,1
Итого		4,4	8,2
ЖЕНЩИНЫ			
Язык	141	0,3	0,5
Десна	143	0,1	0,2
Дно полости рта	144	0,1	0,2
Другие отделы полости рта	145	0,2	0,3
Итого		0,7	1,2
ВСЕГО М.+Ж.	141,143,144,145	5,1	9,4

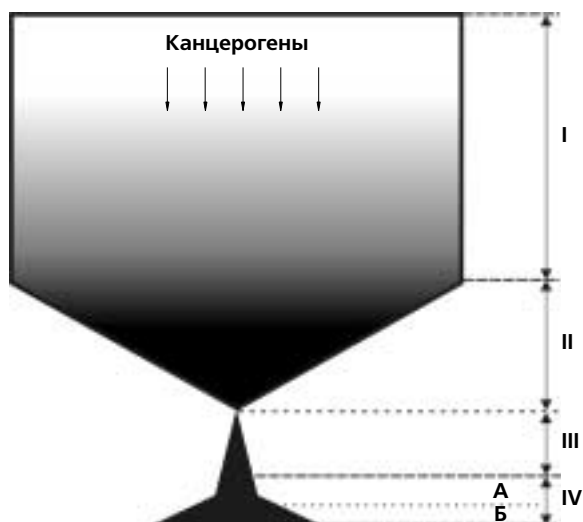


Рис. 1. Периоды канцерогенеза (схема).

- I – период действия канцерогенных факторов до появления клинически улавливаемых изменений в тканях;
- II – период клинически улавливаемых предопухолевых изменений в тканях;
- III – доклинический период развития злокачественной опухоли;
- IV – клинический период развития злокачественной опухоли;
- А – этап местноограниченного роста опухоли;
- Б – этап распространенного роста и генерализации опухоли.

углубленных экспериментально-клинических исследований в 70-е годы [13]. Совершенствовались методики многокомпонентной химиотерапии, пути введения химиопрепаратов [12, 14].

Заметные успехи в лечении больных с распространенными опухолями орофарингеальной локализации были достигнуты благодаря разработке методов первичной пластики и отсроченных реконструктивно-восстановительных операций с использованием васкуляризованных и реваскуляризованных трансплантатов [6, 16].

С целью оценки состояния помощи больным раком рассматриваемой локализации в рамках этого Центра в середине 90-х годов нами было проведено изучение результатов лечения 492 больных раком слизистой оболочки полости рта и языка. Как показал анализ этих наблюдений (табл. 2), к моменту начала специального противоопухолевого лечения у 38,9 % из них заболевание оценивалось как местноограниченный процесс (I – II стадия заболевания). У 41,1 % больных первичная опухоль распространялась на 1–2 соседние анатомические структу-

ры и выявлялись регионарные метастазы – III стадия. У 20 % больных выявлено обширное поражение органов полости рта и регионарного лимфатического аппарата – IV стадия заболевания.

При планировании лечения придерживались общепринятых принципов – использование нескольких методов воздействия на опухоль с учетом ее локализации, распространенности и гистологической дифференцировки, состояния здоровья, возраста больного.

Если распространенность первичной опухоли и характер поражения регионарного лимфатического аппарата позволяли удалить их хирургическим путем, проводили комбинированное лечение: предоперационный курс телегамматерапии в дозе 40 Гр на очаг с включением в зону облучения регионарного лимфатического аппарата либо неоадьювантную полихимиотерапию. Через 2–3 нед осуществляли хирургическое удаление первичной опухоли с одномоментным или отсроченным удалением пораженного регионарного лимфатического аппарата.

При распространенных опухолях, глубоким поражением регионарного лимфатического аппарата, тяжелой сопутствующей патологии или отказе больного от оперативного вмешательства проводили телегамматерапию как самостоятельный метод лечения в суммарной дозе на очаг 50–60 Гр либо химиолучевое лечение с использованием цисплатина, 5-фторурацила.

Телегамматерапию как самостоятельный метод лечения применяли у ослабленных больных, больных с тяжелой сопутствующей патологией.

Данные изучения 3-летней выживаемости больных раком слизистой оболочки полости рта и языка при использовании трех базовых схем лечения в зависимости от стадии заболевания приведены в табл. 3.

Как видно из табл. 3, результаты лечения больных раком рассматриваемой локализации зависят в первую очередь от распространенности опухолевого процесса. При использовании любой схемы лечения лучший эффект достигается у больных с местнораспространенным опухолевым процессом. При комбинированном лечении был получен достаточно высокий эффект и у больных с IV стадией заболевания благодаря проведению расширенных радикальных операций с использованием современных методик первичной пластики. Такие операции позволяют продлить больному жизнь, но после них ухудшается качество жизни больных: возникают деформации лица, нарушается функция жевания, глотания, речь.

Учитывая то обстоятельство, что у большинства больных рак слизистой оболочки полости рта и языка (СОПРЯ) выявляется на поздних стадиях заболевания

Таблица 2

Распределение больных раком слизистой оболочки полости рта по стадиям заболевания

Стадия заболевания	Число больных	%
I	22	4,5
II	74	15,0
III	159	32,3
IV	237	48,2
Всего	492	100,0

Таблица 3

Показатели 3-летней выживаемости больных раком слизистой оболочки дна полости рта и языка при использовании трех базовых схем лечения (по данным стоматологического отделения городской онкологической больницы № 8 Санкт-Петербурга)

Стадия заболевания	Локализация	Лучевое лечение	Химиолучевое лечение	Комбинированное лечение
I–II	Язык	0,34	0,54	0,72
	Дно полости рта	0,50	0,87	0,77
III	Язык	0,43	0,58	0,44
	Дно полости рта	0,23	0,32	0,63
IV	Язык	0,18	0,27	0,76
	Дно полости рта	0,11	0,27	0,41

[15, 18, 19], первоочередной задачей является улучшение **своевременной диагностики** – выявление опухоли в тот период канцерогенеза, когда её размеры и распространенность позволяют добиться излечения в большинстве случаев (T1N0M0, T1N1M0, T2N0M0, T2N1M0). Для решения этой задачи необходимо:

- проведение регулярных профилактических осмотров населения;
- знание населением возможности возникновения рака СОПРиЯ, ранних симптомов заболевания и неотложного обращения к врачу при их появлении;
- наличие у врача, осуществляющего профилактический осмотр, онкологической настороженности;
- знание врачами клиники рака СОПРиЯ, владение навыками его диагностики;
- наличие необходимых условий, оборудования для осуществления профилактических осмотров и диагностики;
- наличие четкой системы консультативной помощи врачу, заподозрившему наличие опухоли.

Другой, не менее важной задачей является **ранняя диагностика** рака СОПРиЯ – выявление опухоли на доклинической стадии канцерогенеза, когда из-за малого размера она не обнаруживается при осмотре без увеличительной оптики, при пальпации. Ранняя диагностика неразрывно связана с профилактикой рака СОПРиЯ, а путь решения – диспансеризация лиц с повышенным риском возникновения опухоли.

Очевидно, что успешное решение этих проблем не под силу онкологам без участия стоматологической службы в силу целого ряда объективных обстоятельств. Во-первых, высокая численность кадрового состава стоматологической службы и многократное посещение стоматолога практически каждым индивидуумом на протяжении всей его жизни создают благоприятные условия для проведения профилактических осмотров, индивидуальной санитарно-просветительной и лечебно-профилактической работы, направленной на устранение воздействия факторов, способствующих возникновению предопухолевых заболеваний и рака СОПРиЯ. Во-вторых, в профессиональные обязанности стоматолога входит лечение предопухолевых заболеваний, диспансеризация больных с хроническим течением этой патологии и своевременная диагностика злокачественных опухолей. Кроме того, стоматологи, осуществляя мероприятия по санации полости рта, готовят больного к проведению специального про-

тивоопухолевого лечения, а после его завершения участвуют в проведении реабилитационных мероприятий, которые включают санацию полости рта, реконструктивно-восстановительные операции, зубное протезирование. Однако **это направление деятельности стоматологов нуждается в организационно-методическом руководстве и информационной поддержке со стороны онкологической службы**. Необходимость такого руководства стала особенно очевидной в наши дни, когда в результате социально-экономических реформ произошла децентрализация стоматологической помощи населению, ослабел или утрачен контроль со стороны органов здравоохранения за повседневной деятельностью частнопрактикующих врачей и небольших коммерческих стоматологических клиник.

Для координации работы онкологической и стоматологической служб с целью улучшения помощи больным с опухолями челюстно-лицевой локализации в 1969 г. в Ленинграде был создан Онкостоматологический центр. Совершенствование организационно-методических форм и методов профилактики, своевременной диагностики опухолей челюстно-лицевой локализации стало одной из приоритетных задач, решаемых Центром.

В основе работы по профилактике, ранней и своевременной диагностике рака слизистой оболочки полости рта и языка лежит учение о предраке и кинетике опухолевого роста. Поэтому важно, чтобы стоматологи и врачи других специальностей, ведущие массовый первичный прием населения, прониклись основной идеей этого учения – рак слизистой оболочки полости рта и языка не относится к числу внезапно возникающих заболеваний. Появлению опухоли предшествует достаточно длительный период, в течение которого под влиянием различных канцерогенных воздействий в слизистой оболочке наступает ряд морфофункциональных изменений: неравномерная диффузная гиперплазия – очаговая пролиферация эпителия – атипия эпителия (carcinoma in situ) – инвазивный рак. Но и после появления комплекса атипичных клеток проходит достаточно много времени, пока их масса не достигнет такой величины, при которой они могут быть обнаружены невооруженным глазом или при пальпации. Следовательно, у врача и больного имеется достаточно много времени не только для проведения профилактических мероприятий, но и для ранней диагностики – выявления опухоли на доклинической стадии её развития благодаря применению специальных

методов исследования (стоматоскопии с использованием увеличительной оптики, прижизненной окраски тканей, цитологического исследования). При разъяснении этих положений студентам, врачам можно, с дидактической целью, использовать предложенную нами схему канцерогенеза (рисунок).

**Период воздействия канцерогенных факторов**, которые вызывают ответную реакцию организма, но возникающие при этом изменения в тканях еще не выявляются общедоступными методами исследования, может исчисляться десятилетиями. На этом этапе должна осуществляться первичная профилактика: формирование навыков и потребности соблюдения правил гигиены и регулярной санации полости рта, своевременного зубного протезирования, борьба с вредными привычками, соблюдение правил профессиональной гигиены.

**Период клинически улавливаемых изменений в тканях**, которые расцениваются как предопухолевые. Продолжительность этого периода может достигать 10 лет и более. Зависит она от активности, интенсивности, продолжительности и регулярности канцерогенного воздействия, а также от индивидуальной чувствительности организма к канцерогенному воздействию. Заканчивается этот период с появлением атипичных опухолевых клеток, которые не элиминируются полностью из организма. В этот период проводится вторичная профилактика рака СОПРиЯ. Наряду с устранением (ослаблением) воздействия бластомогенных факторов проводится консервативное лечение по поводу предопухолевых заболеваний и так называемых фоновых состояний слизистой оболочки полости рта. Если проводимое лечение оказывается безуспешным, патологически измененный участок слизистой оболочки иссекают, коагулируют, подвергают лазерному испарению или криодеструкции. В связи с тем, что у больных с предопухолевыми поражениями слизистой оболочки полости рта заболевание протекает хронически, имеет склонность к рецидивам, такие больные подлежат диспансеризации. Для формирования групп диспансерного наблюдения нами [8] была разработана шкала оценки риска возникновения рака СОПРиЯ (табл. 4).

*Методика работы со шкалой.* Пациенту предлагают ознакомиться с двумя первыми разделами шкалы (характер бластомогенного воздействия и показатели, косвенно характеризующие состояние противоопухолевого иммунитета) и обвести в правой графе шкалы оценку значимости бластомогенного фактора в баллах. Затем врач с учетом данных обследования больного (диагноза) определяет значимость показателя индивидуальной восприимчивости к действию бластомогенных факторов и стадии канцерогенеза в баллах (третий раздел шкалы). Баллы, зарегистрированные пациентом и врачом, суммируются. Если их сумма составляет 16 баллов и более, пациента включают в группу повышенного риска. Пациенты, входящие в эту группу, подлежат диспансеризации с оформлением соответствующей учетной документации. Диспансеризацию осуществляет специалист по заболеваниям слизистой оболочки полости рта или хирург-стоматолог на базе стоматологических от-

делений поликлиник. В их обязанность входит обследование, диагностика и лечение этой группы пациентов, динамическое наблюдение за ними после проведенного лечения, осуществление мероприятий по профилактике заболевания, а также ранняя диагностика рака в случае малигнизации процесса.

Помимо больных с предопухолевыми процессами и хроническими заболеваниями слизистой оболочки полости рта, в регулярных осмотрах и профилактических мероприятиях нуждаются:

- рабочие горнорудной промышленности и сажевого производства, подвергающиеся воздействию силикатной, железорудной, алунитовой, свинцовой, сажевой пыли;
- работники сельского хозяйства, имеющие непосредственный контакт с пестицидами, гербицидами, химическими удобрениями;
- работники некоторых отраслей нефтяной промышленности, производств мебели и пластмасс, электрики;
- лица пожилого и старческого возраста, особенно курящие, пользующиеся съемными протезами (более частое поражение слизистой оболочки полости рта в этой возрастной группе объясняется, с одной стороны, проявлением кумулятивного эффекта от длительного воздействия канцерогенных факторов, с другой стороны, ослаблением иммунитета, снижением репаративного потенциала тканей челюстно-лицевой области в результате старения и сопутствующих заболеваний).

Важным разделом профилактики и своевременной диагностики опухолей челюстно-лицевой локализации является совершенствование учебного процесса со студентами, врачами, проходящими первичную специализацию или повышающих квалификацию. Как свидетельствует наш опыт, обучение оказывается эффективным только в том случае, если в ходе занятий студенты, врачи видят больных с опухолями, общаются с ними, выясняют на конкретных примерах роль тех или иных факторов в возникновении опухоли, причины несвоевременной диагностики и тактических ошибок, допускаемых врачами на разных этапах ведения больного.

Другое важное направление организационно-методической работы по своевременной диагностике опухолей челюстно-лицевой локализации – формирование у врачей постоянной онкологической настороженности. Для этого, помимо административных мероприятий (регистрация результатов осмотра на выявление онкологических заболеваний у каждого пациента, посещающего стоматолога), необходимо регулярно разбирать на врачебных конференциях, заседаниях научного общества случаи ошибок диагностики и ведения больных с опухолями.

Для осуществления ранней диагностики необходимо:

- встреча пациента с врачом на доклинической стадии канцерогенеза,
- наличие у врача онкологической настороженности, знаний и навыков по ранней диагностике рака СОПРиЯ,
- наличие аппаратуры, инструментов, материалов для ранней диагностики,
- наличие у врача времени для проведения диагностических мероприятий.

Таблица 4

Шкала оценки (в баллах) факторов, влияющих на возникновение рака слизистой оболочки полости рта и языка

	Факторы риска	Оценка в баллах
Характер blastogenic воздействия	<b>1. Воздействие профессиональных вредностей:</b> до 10 лет 10–20 лет свыше 20 лет	1 2 3
	<b>2. Курение:</b> умеренное (до 10 сигарет в день): до 10 лет 10–20 лет свыше 20 лет интенсивное (более 10 сигарет в день): до 10 лет 10–20 лет свыше 20 лет	– 1 2 1 2 3
	<b>3. Несоблюдение правил гигиены полости рта</b>	1
	<b>4. Многократная механическая травма слизистой оболочки зубами, протезами</b>	2
	<b>5. Несоблюдение правил гигиены полости рта</b>	1
	<b>6. Явления гальванизма в полости рта</b>	1
	<b>7. Привычка употреблять горячую пищу</b>	1
Показатели, косвенно характеризующие состояние противоопухолевого иммунитета	<b>1. Возраст (лет):</b> 40–49 50–59 60 и старше	1 2 3
	<b>2. Регулярное употребление алкоголя:</b> до 10 лет 10–20 лет свыше 20 лет	1 2 3
	<b>3. Отягощенная наследственность</b> (опухоли у ближайших родственников)	1
	<b>4. Наличие в прошлом или в настоящий момент злокачественной опухоли другой локализации</b>	1
	<b>5. Сопутствующие заболевания, сопровождающиеся иммунодефицитом</b>	1
Показатели индивидуальной восприимчивости к действию blastogenic факторов и стадии канцерогенеза	<b>1. Обязательные предраковые заболевания:</b> болезнь Боуэна, эритроплакия	14
	<b>2. Факультативные предраковые заболевания с большей вероятностью озлокачествления</b> (по А.Л. Машкилейсону [4]): эрозивная и веррукозная формы лейкоплакии, папилломатоз	8
	<b>3. Факультативные предраковые заболевания с меньшей вероятностью озлокачествления</b> (по А.Л. Машкилейсону): лейкоплакия плоская, хронические язвы, эрозивно-язвенные формы красного плоского лишая и красной волчанки, папиллома, постлучевой стоматит	4
	<b>4. Фоновые состояния:</b> рубцы после травм, ожогов, оперативных вмешательств; доброкачественные соединительнотканнные опухоли, типичная форма красного плоского лишая и т.д.	2

Иными словами, врач, занимающейся ранней диагностикой рака СОПР, должен владеть такими диагностическими методами как:

- стоматоскопия с использованием увеличительной оптики;
- стоматоскопия с прижизненной окраской тканей;
- цитологическое исследование материала, взятого под контролем стоматоскопии [1, 2, 9, 10].

Создание таких условий и подготовка соответствующего специалиста требуют определенных материальных и кадровых затрат, которые, с нашей точки зрения, оправданы.

Подтверждением тому могут служить результаты работы кабинета по диагностике и лечению заболеваний СОПР, организованного в середине 80-х годов на клинической базе кафедры хирургической стоматологии – в стоматологической поликлинике № 20 Кировского района Ленинграда.

Об эффективности работы кабинета за 15 лет можно судить по данным, приведенным в табл. 5.

Как видно из табл. 5, организация кабинета позволила существенно улучшить диагностику опухолей, значительно (в 1,6 раза) снизить частоту выявления распростра-

Таблица 5

Распределение больных раком слизистой оболочки полости рта и языка по стадиям заболевания (%)

Стадия заболевания	Больные, направленные в городской онкологический диспансер стоматологической поликлиники № 20 Кировского района	Больные, направленные в городской онкологический диспансер из других районов Санкт-Петербурга
I	27,2	4,5
II	22,8	15,0
III	28,3	32,3
IV	21,7	48,2

ненных форм рака слизистой оболочки полости рта по сравнению с другими районами города.

На базе стоматологической поликлиники № 20 в последние годы были проведены исследования совместно с сотрудниками СПбГМУ им. акад. И.П. Павлова по изучению новых методов доклинической диагностики рака СОПРиЯ и его рецидива после проведенного лечения:

– определения концентрации свободных радикалов в тканях биоптата методом электронного парамагнитного резонанса [1];

– определения активности цистеинового катепсина Н в плазме крови и лизате тканей биоптата.

В частности, было установлено, что у больных раком слизистой оболочки полости рта и языка активность цистеинового катепсина Н в плазме крови достоверно выше, чем у больных с предопухолевыми заболеваниями. На этом основании сделан вывод о возможности использования показателя активности цистеинового катепсина Н в качестве маркера для выявления лиц с повышенным риском малигнизации патологического очага в слизистой оболочке полости рта и языка.

Основная ответственность за своевременное и раннее выявление рака СОПРиЯ лежит на врачах первичного звена, на стоматологах, работающих в частных кабинетах, коммерческих клиниках, бюджетных поликлиниках. Как одну из форм информационной поддержки им можно рекомендовать иметь на рабочем месте памятку следующего содержания.

### Десять советов стоматологу по диагностике злокачественных опухолей

1. У каждого осматриваемого, независимо от его возраста и предъявляемых жалоб, необходимо исключить наличие опухоли и предопухолевых процессов челюстно-лицевой локализации.

2. Результаты осмотра на выявление опухолей и предопухолевых процессов подлежат обязательной регистрации в истории болезни.

3. У каждого пациента необходимо осмотреть кожные покровы лица, шеи и, в случае выявления какой-либо патологии, направить его на консультацию к дерматологу или онкологу.

4. Наличие следующих симптомов служит основанием заподозрить наличие у больного злокачественной опухоли.

– Появление экзофитного образования с инфильтрированным основанием, увеличивающегося в размере, кровоточащего.

– Наличие язвы с инфильтратом в основании, не заживающей в течение 2–3 нед.

– Появление постоянных болей умеренной интенсивности в зоне патологического процесса, особенно беспокоящих больного в ночное время.

– Появление подвижности одного или нескольких интактных зубов, сопровождающейся постоянными болями.

– Изменение характера отделяемого из носа у больных хроническим синуситом (гайморитом) – появление сукровичных, зловонных выделений.

– Постепенно нарастающий парез мимических мышц, парестезии и онемение в зоне иннервации подглазничного и подбородочного нервов.

– Наличие шаровидных плотных безболезненных лимфатических узлов в области шеи, увеличивающихся в размере.

5. При подозрении на наличие злокачественной опухоли больного следует сразу же направить на консультацию в специализированное онкологическое учреждение.

6. При атипичном течении заболевания необходимо шире пользоваться консультацией коллег, чаще прибегать к цитологическому и гистологическому исследованию материала, взятого из патологического очага.

7. Все больные со злокачественными опухолями подлежат обсуждению с целью выявления возможных ошибок в диагностике и лечении, формирования у врачей постоянной онкологической настороженности.

8. Ткани патологического очага, удаляемые во время оперативного вмешательства, необходимо направлять на гистологическое исследование.

9. При диспансеризации лиц с предопухолевыми заболеваниями следует шире пользоваться цитологическим исследованием мазков-отпечатков и соскобов.

10. Существенный резерв в улучшении диагностики злокачественных опухолей – постоянное проведение санитарно-просветительной работы среди широких слоев населения, разъяснение необходимости неотложного обращения к врачу при появлении первых признаков заболевания, недопустимости самолечения.

### Литература

1. Дворникова Т.С. Дифференциальная диагностика предраковых заболеваний слизистой оболочки полости рта: Дис. ...канд. мед. наук. – СПб., 2000
2. Кондратьева Т.Т. Цитологическая диагностика новообразований полости рта: Дис. ...канд. мед. наук. – М., 1977.
3. Матякин Е.Г. Радиохирургическое лечение рака языка и дна полости рта: Дис. ...д-ра мед. наук. – М., 1989.
4. Машикеллейсон А.Л. Предрак красной каймы губ и слизистой оболочки рта. – М.: Медицина, 1970.
5. Мерабшвили В.М. Злокачественные новообразования в Санкт-Петербурге. – СПб, 1996.
6. Неробеев А.И. Восстановительные операции на мягких тканях головы и шеи. – М.: Медицина, 1988.
7. Пачес А.И. Опухоли головы и шеи. – М., 1997.
8. Соловьев М.М. Онкологические аспекты в стоматологии. – М.: Медицина, 1983.
9. Трезубов В.Н., Мишнев Л.М., Соловьев М.М., Краснослободцева О.А. Диагностика в амбулаторной стоматологии (Учебное пособие). – СПб.: СпецЛит, 2000.

10. *Филлюрин М.Д.* Предраковые заболевания слизистой оболочки полости рта и красной каймы губ. – Новосибирск, 1997.
11. *Чаклин А.В., Глебова М.И., Бармина Н.М.* Организация онкологической службы в СССР. – М.: Медицина, 1976.
12. *Шенталь В.В.* Регионарная внутриартериальная химиотерапия рака слизистой оболочки полости рта: Дис. ...канд. мед. наук. – М., 1970.
13. *Шенталь В.В., Таболинская Т.Д., Пустынский И.Н.* Практическая криохирургия. – М., 1995.
14. *Grau J.J., Domingo J., Blanch J.L. et. al.* Multidisciplinary approach in advanced cancer of the oral cavity: outcome with neoadjuvant chemotherapy according to intention-to-treat local therapy. A phase II study.// *Oncol.* – 2002. – Vol. 63 – P. 338–345.
15. *Gujrathi D., Kerr P., Anderson B. et. al.* Treatment outcome of squamous cell carcinoma of the oral tongue // *J. Otolaryngol.* – 1996. – Vol. 25 – P. 145–149.
16. *Haughey B.H., Taylor S.M., Fuller D. et. al.* Fasciocutaneous flap reconstruction of the tongue and floor of mouth: outcomes and techniques // *Arch. Otolaryngol. Head Neck Surg.* – 2002. – Vol. 128. – P. 1388–1395.
17. *Mendenhall W.M., Stringer S.P., Amdur R.J. et. al.* Is radiation therapy a preferred alternative to surgery for squamous cell carcinoma of the base of tongue?// *J. Clin. Oncol.* – 2000. – Vol. 18. – P. 3452–3453.
18. *Po W.Y., Wei W.I., Yue M.W. et. al.* Comprehensive analysis of results of surgical treatment of oral tongue carcinoma in Hong Kong // *Chin. Med. J. (Engl.)*. – 1997. – Vol. 110. – P. 859–864.
19. *Sessions D.G., Spector G.J., Lenox J. et. al.* Analysis of treatment results for oral tongue cancer// *J. Laryngoscope.* – 2002. – Vol. 112. – P. 616–625.

Поступила в редакцию 19.02.2003 г.