

Медицинская академия  
последипломного  
образования МЗ РФ,  
Санкт-Петербург,  
НИИ онкологии  
им. проф. Н.Н. Петрова МЗ РФ,  
Санкт-Петербург

# ВОПРОСЫ ЭПИДЕМИОЛОГИИ И ДИАГНОСТИКИ РАКА ЯИЧНИКОВ

Проф. А.Ф. Урманчеева, канд. мед. наук И.Е. Мешкова

*Злокачественные опухоли репродуктивной системы: рак молочной железы и гинекологические опухоли (рак тела, шейки матки и яичников) – являются наиболее частыми в структуре онкологической заболеваемости женщин, и их суммарная доля превышает 35%.*

*По данным Международного агентства по изучению рака ежегодно в мире регистрируется более 165 тыс. новых случаев рака яичников, и более 100 тыс. женщин умирают от злокачественных опухолей яичников*

## **ЗАБОЛЕВАЕМОСТЬ, СМЕРТНОСТЬ, ВЫЖИВАЕМОСТЬ.**

Злокачественные опухоли репродуктивной системы: рак молочной железы и гинекологические опухоли (рак тела, шейки матки и яичников) – являются наиболее частыми в структуре онкологической заболеваемости женщин, и их суммарная доля превышает 35%. Рак яичников составляет 4–6% среди злокачественных опухолей у женщин и занимает седьмое место по частоте. По данным Международного агентства по изучению рака ежегодно в мире регистрируется более 165 тыс. новых случаев рака яичников, и более 100 тыс. женщин умирают от злокачественных опухолей яичников [6]. Если удельный вес (%) рака яичников в онкологической заболеваемости женщин во всех странах мира примерно одинаков, то частота заболеваемости на 100 тыс. женского населения (%) значительно варьирует. В Европе, особенно в Северных странах и Великобритании, а также в Северной Америке, стандартизованные показатели заболеваемости наиболее высокие (10 и более на 100 тыс.). В Центральной и Южной Америке, Африке и Азии, включая промышленные страны, такие как Япония, но исключая Израиль, эти показатели значительно ниже (7 и менее на 100 тыс.), (рис. 1). За последние 20 лет уровни заболеваемости раком яичников в большинстве стран с высоким риском (Скандинавия, Великобритания, США, Канада) остаются стабильными и даже несколько снижаются. В то же время отмечено повышение заболеваемости в странах с низким риском, таких как Япония, Индия, Сингапур, а также в некоторых странах Южной и Восточной Европы (Португалии, Испании, Югославии, Польше). В России ежегодно рак яичников выявляется более чем у 11 000 женщин (10,17 на 100 000), занимая седьмое место в структуре общей онкологической заболеваемости (5%) и третье – среди гинекологических опухолей, после рака тела и шейки матки [2]. За последние 10 лет в стране произошел прирост заболевания на 8,5%. Интерпретация трендов в заболеваемости раком яичников крайне затруднительна, особенно в экономически развитых странах. С одной стороны, необходимо учитывать широкое применение оральных контрацептивов, обладающих протективным эффектом, как роды и лактация. С другой стороны, сокращение в цивилизованных странах числа беременностей и родов, приводящее к «непрекращающейся овуляции», способствует, возможно, повышению риска развития неоплазии в яичнике, как и применение препаратов, стимулирующих овуляцию в лечении бесплодия, и эстрогенов в терапии климактерических расстройств. Кроме того, нельзя не учитывать и фактора питания. Увеличение животных белков в рационе питания не исключает увеличения риска заболевания раком яичников.

В большинстве промышленных стран мира рак яичников имеет самые высокие показатели смертности среди всех гинекологических опухолей, что связано с поздней диагностикой заболевания. Летальность больных раком яичников на первом году после установления диагноза составляет 35%. По сводным данным популяционных раковых регистров стран Европы, 1-летняя выживаемость больных раком яичников составляет 63%, 3-летняя – 41%, 5-летняя – 35% (23). На рис. 2 сопоставлены показатели выживаемости больных гинекологическими опухолями. За последнее десятилетие отмеченное в Европе увеличение 5-летней выживаемости больных злокачественными опухолями яичников на 3% (с 32 до 35%), а в США – на 4% (с 36 до 39%) объясняется не столько улучшением диагностики, сколько эффективным применением платиновой химиотерапии в лечении диссеминированных форм рака яичников и герминогенных опухолей.

## **ДИАГНОСТИКА**

Рак яичников на начальных этапах заболевания не имеет патогномоничных клинических симптомов. Боли возникают уже при довольно значительных размерах

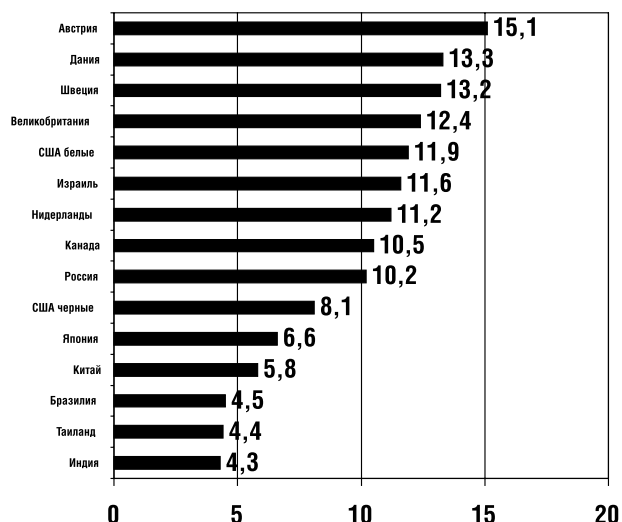


Рис. 1. Стандартизованные показатели заболеваемости раком яичников в мире в 1990-е годы (на 100 000 женского населения), [6]

кистозных опухолей, и даже при наличии уже диссеминации метастазов в брюшной полости клиника заболевания имеет «стертый» характер, выражающийся в «дискомфорте» со стороны желудочно-кишечного тракта, увеличении объема живота за счет асцита. Почти у 70% больных раком яичников к моменту установления диагноза уже III или IV стадии заболевания, тогда как у пациенток с неэпителиальными опухолями (стромальноклеточными, герминогенными) в 70% случаев – I стадия заболевания. В отличие от эпителиальных опухолей яичников герминогенные опухоли имеют солидное строение, поэтому болевые ощущения возникают на начальных этапах развития опухоли из-за натяжения подвешивающей связки или ее перекрута. Опухоли, развивающиеся из стромы полового тяжа, являются гормонопродуцирующими, и симптомы заболевания могут быть проявлением гиперпродукции эстрогенов или андрогенов.

Клиническое обследование малого таза с помощью ректовагинального исследования позволяет нередко уже идентифицировать новообразование яичника. С 1970-х годов благодаря внедрению ультразвуковых технологий наступила новая эра в диагностике опухолей яичников. Ультразвуковое исследование малого таза стало рутинным методом в обследовании женщины при подозрении опухоли яичника. При небольших новообразованиях в малом тазу наибольшей информативностью обладает трансвагинальная эхография, при образованиях более 6–7 см возрастает роль трансабдоминальной эхографии. При ультразвуковом сканировании здоровых женщин репродуктивного возраста яичник имеет гетерогенную структуру с развитым фолликулярным аппаратом, размером до 3–4 см в поперечном сечении. Увеличение размеров яичников у женщин в репродуктивном возрасте может быть вызвано опухолевыми образованиями: фолликулярными или лютеиновыми кистами. О функциональном характере данных образований свидетельствует их самопроизвольный регресс на протяжении нескольких менструальных циклов или при назначении оральных

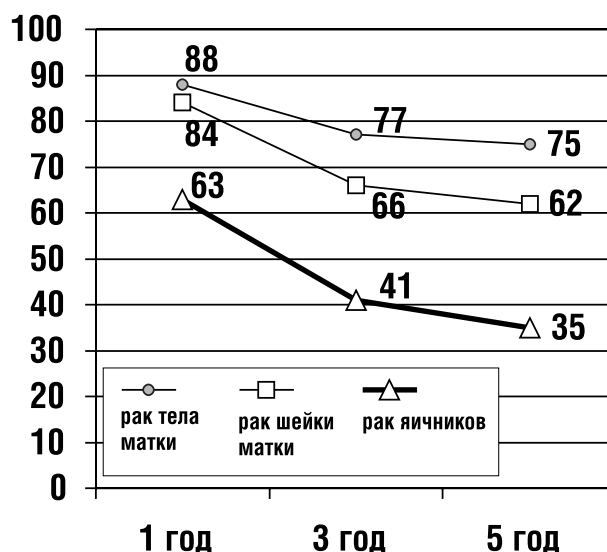


Рис. 2. Относительная выживаемость больных гинекологическим раком по сводным данным популяционных раковых регистров Европы в 1990-е годы (%) [23]

контрацептивов в течение двух-трех месяцев. У женщин в постменопаузе размеры яичников не превышают 2 см и имеют однородную гипоэхогенную структуру. При ультразвуковом обследовании женщин этого возраста могут быть определены мелкие гладкостенные кисты от 1,5 до 3 см. Для исключения злокачественности этих кист рекомендуется определение показателей концентрации СА-125 в крови, при нормальных показателях которого возможно динамическое наблюдение за пациентками пожилого и старческого возраста. В случаях повышения уровня СА-125 показано безотлагательное хирургическое вмешательство. У женщин молодого возраста опухолевый маркер СА-125 не является столь специфичным, и его концентрация может меняться на протяжении менструального цикла и при неонкологических заболеваниях (см. далее *опухолевые маркеры*).

Рак яичника на ранних стадиях заболевания, а именно IA и IB, эхографически представляет собой кистозное образование с единичными сосочковыми образованиями с нечеткими контурами по внутренней стенке капсулы, тогда как при IC и II стадиях визуализируются уже обширные папиллярные разрастания с нарушением целостности капсулы кисты и определяется небольшое количество жидкости в позадматочном пространстве (асцит). В дифференциальной диагностике доброкачественности и злокачественности опухолевого процесса ряд авторов рекомендуют изучение кровотока в зоне опухоли с помощью цветной доплеросонографии [4,10]. По мнению Kurjak с соавт. [15] определенные доплерографические структуры и снижение индексов резистентности (менее 0,6) и пульсации (менее 1,0) могут свидетельствовать в пользу злокачественности процесса. Однако этот раздел эхографической диагностики опухолей яичников требует дальнейших уточнений порогов его чувствительности и специфичности.

Для генерализованных стадий рака яичников (III и IV) эхографически характерно наличие неправильной

формы опухолевого конгломерата кистозно-солидного строения с размытыми границами и разрастаниями по наружному контуру. Асцит выявляется в 70–80% наблюдений. Удаётся установить прорастание опухоли в матку, метастазы в клетчатке дугласова пространства в виде солидных гипоэхогенных узлов, поражение большого сальника, регионарных лимфатических узлов, брюшины. Эхографически метастазы в печени имеют вид одиночных или множественных гипо- или изоэхогенных очагов, окруженных анэхогенным ободком, размеры варьируют от 0,5 до 10 см и более, в центре больших узлов наблюдаются очаги некрозов. Использование цветного доплеровского картирования представляет дополнительные возможности в выявлении метастазов в печени. Для этого изучают сосудистый рисунок печени, оценивают расположение сосудов и их количество в 1 см<sup>2</sup>. Описано два варианта ультразвуковой картины метастазов: гипervasкулярные и гиповаскулярные. Гораздо труднее диагностируются мелкие метастатические узлы (менее 0,5 см) в большом сальнике и по брюшине малого таза, в особенности при раздутых газом петлях кишки и ожирении. Выявление метастазов в забрюшинных лимфатических узлах затрудняется также из-за спаечно-инфильтративного процесса.

При выявлении эхографических признаков злокачественности опухолевого процесса в яичниках и за их пределами необходимо дифференцировать первичность и вторичность поражения яичников. Для вторичных (метастатических) опухолей яичников характерно двустороннее поражение солидными опухолями с четкими бугристыми контурами, небольших размеров, не спаянных с маткой, редко сопровождающихся асцитом.

Достоинством ультразвукового метода в диагностике опухолей яичников является его высокая информативность (чувствительность, специфичность и точность достигают 80–90%), простота, быстрота, безвредность, безболезненность, возможность объективного документирования и многократного проведения.

Как следующий этап углубленной диагностики злокачественных опухолей яичников может быть названа *рентгеновская компьютерная томография* в случаях, когда эхография не дает четкого представления о степени опухолевого поражения. В основе метода лежит математическая обработка данных о поглощающей способности тканей в отношении рентгеновских лучей с получением поперечного изображения тканей, «пироговского среза». Благодаря серийным исследованиям с высокой вероятностью (чувствительность 80–85%) возможно выявление метастазов в печени, большом сальнике, брыжейке кишки, забрюшинных лимфатических узлах. Однако дифференциальная диагностика опухолевых и гнойно-воспалительных процессов в малом тазу нередко бывает затруднительной. Отрицательной стороной метода является высокая лучевая нагрузка для больной и дороговизна исследования.

*Магнитно-резонансная томография* является более совершенным методом лучевой диагностики для оценки степени распространения злокачественного опухолевого процесса. В основе метода лежит избирательное поглощение различными тканями электромагнитного излучения. В отличие от компьютерной томографии

получение изображений возможно в различных проекциях, что важно для выявления прорастания опухоли в соседние органы – в прямую кишку, мочевой пузырь. Другим преимуществом метода по сравнению с компьютерной томографией является меньшая лучевая нагрузка, но ограничением к использованию остается также высокая стоимость аппаратуры.

Большое значение в диагностике злокачественных опухолей яичников отводится поиску *опухолевых маркеров* – специфических биологических веществ, продуцируемых опухолью, которые можно было бы определять биохимическими или иммунологическими методами. В отношении рака яичников наиболее изучен опухоль-ассоциированный антиген СА-125. Данный опухолевый маркер представляет собой гликопротеиновый антиген, вырабатываемый клетками серозных злокачественных опухолей яичников и определяемый с помощью моноклональных антител. СА-125 не является строго специфичным только для рака яичника, он может быть повышен при других локализациях опухолей серозно-папиллярного строения, а также при циррозе печени, остром панкреатите, эндометриозе, миоме матки, беременности; у молодых женщин его концентрация за период менструального цикла может колебаться. Однако содержание СА-125 выше 35 Е/мл определяется почти у 80% больных раком яичников, у 90% с распространенным раком яичников и у 50% с ранними стадиями [21]. Это значительно чаще, чем при неопухолевых патологических состояниях (в 5–10%) или у здоровых женщин (до 1%). Поэтому СА-125 является стандартом в обследовании женщины при обнаружении опухолевых масс в малом тазу, подозрительных по данным клинико-эхографических исследований на рак. Однако возможность получения ложноположительных результатов среди здорового контингента обследуемых не позволяет использовать СА-125, как опухолевый маркер для скрининговых программ с целью раннего выявления рака яичников. Наибольшее значение приобретает определение уровня СА-125 в динамике проведения лечения рака яичника и в дальнейшем мониторинге за больными для выявления рецидивов заболевания.

Продолжаются поиски более чувствительных и специфичных опухолевых маркеров рака яичников. Макрофагальный колониестимулирующий фактор (M-CSF), определяемый у 70% больных раком яичников, возможно, будет дополнением к СА-125 [20].

В заключении обследования пациенток с подозрением на наличие злокачественной опухоли яичников показано рентгенологическое исследование грудной полости для исключения метастатического плеврита. Рентгенологическое или эндоскопическое обследование желудочно-кишечного тракта рекомендовано при наличии соответствующей симптоматики для исключения рака желудка с вторичным поражением яичников или же прорастания ректо-сигмоидного отдела кишки опухолью яичника.

Все перечисленные методы диагностики могут с большей или меньшей долей вероятности указывать на доброкачественность или злокачественность опухолевого процесса. Окончательный диагноз может быть установлен только при морфологическом исследовании.

При наличии асцита цитологическому исследованию могут быть подвергнуты мазки из осадка центрифугированной асцитической жидкости, полученной при лапароцентезе или пункции заднего свода влагалища. Обнаружение клеток аденокарциномы указывает на злокачественный процесс, но и их отсутствие не исключает рак яичников.

При сохраняющихся сомнениях после проведения перечисленных методов обследования для постановки окончательного диагноза встает вопрос о хирургической процедуре лапароскопии или лапаротомии.

### СКРИНИНГ

Ранняя диагностика рака яичников остается главной нерешенной проблемой в онкогинекологии. К сожалению, предлагаемые скрининговые программы для выявления рака яичников не отвечают большинству требований, сформулированных экспертами ВОЗ к скринингам в онкологии. Во-первых, до настоящего времени не разрешены вопросы патогенеза заболевания, а именно, остается неясным вопрос прогрессии доброкачественной кисты яичника в пограничную, а той, в свою очередь, в инвазивную карциному. Во-вторых, предлагаемые диагностические тесты не являются строго специфичными для выявления рака яичника, особенно на ранних стадиях, так как дают высокий процент ложноположительных результатов. В-третьих, окончательно не определена лечебная тактика при различной степени распространения опухолевого процесса, а результаты лечения рака яичников остаются неудовлетворительными.

Главной из трех перечисленных причин, почему не может быть рекомендован скрининг для рака яичников, остается недостаточная чувствительность и специфичность трех основных диагностических методов: пальпации, влагалищного ультразвукового исследования малого таза и определения концентрации СА-125 в крови. Скрининг с использованием этих методов не позволяет поставить окончательный диагноз, однако позволяет выявить пациенток с потенциально высоким риском в отношении рака яичников. Если при скрининге возникает подозрение, то для постановки окончательного диагноза необходима хирургическая процедура, т. е. лапароскопия или лапаротомия.

Хотя пальпация (ректовагинальная) остается рутинной процедурой в диагностике рака яичника, она не может быть признана эффективной в современных скрининговых программах с целью выявления доклинических стадий заболевания. Основной акцент в предлагаемых скринингах делается на определение опухолевого маркера и трансвагиальное ультразвуковое исследование. В то же время, помимо рака яичников подъем уровня СА-125, как уже отмечалось, может быть связан с циррозом, панкреатитом, эндометриозом, миомой матки, доброкачественными кистами яичников. Для уменьшения числа ложноположительных результатов ультразвукового исследования продолжается изучение возможностей одновременной цветной доплерографии, позволяющей оценить состояние кровотока яичников, но ценность этого метода в крупномасштабных скринингах еще остается неясной. В популяционном исследовании в Англии [12] 22 000 женщин-волон-

теров (с исключением наследственного анамнеза) участвовали в скрининге, включавшем определение СА-125, в случае повышения которого выше 30 Е/мл проводилось ультразвуковое обследование. Женщины, у которых при этом выявлялись при эхографии изменения в яичниках, подвергались лапаротомии. У 11 из них был выявлен рак яичников, но у 8 уже была III или IV стадии заболевания. Мета-анализ нескольких неконтролируемых скрининговых программ, включивших обследование более 36 000 женщин, показал, что из 29 случаев выявленного рака яичников во время скрининга только у 12 больных была I стадия. Несмотря на предпринятый скрининг, для 17 больных раком яичников прогноз заболевания был крайне неблагоприятным независимо от методов лечения. В настоящее время в США для оценки эффективности скрининга в целях раннего выявления рака яичников Национальный раковый институт проводит проспективное рандомизированное исследование, в котором будут сопоставлены результаты стандартного обследования с ежегодным определением СА-125 и трансвагиальным ультразвуковым исследованием. Исследование запланировано на 10 лет с обследованием 76 000 женщин в возрасте от 60 до 74 лет [14]. Европейское международное исследование с координационным центром в Лондоне запланировало рандомизированное исследование, в котором будут сравниваться результаты скрининга, включающего трансвагиальное ультразвуковое исследование с последующей доплерометрией и определением СА-125, со стандартным клиническим обследованием. В исследовании будет включено 120 тыс. женщин постменопаузального возраста.

В связи с недостаточной чувствительностью и специфичностью имеющихся методов в диагностике рака яичников, в настоящее время эксперты ВОЗ до завершения проспективных рандомизированных исследований не рекомендуют проводить скрининг всего населения из-за его низкой эффективности. Решение принято на основании того, что часто наблюдаемые ложноположительные результаты ведут к ненужному дорогостоящему обследованию и лапаротомиям, которые могут стать причиной осложнений даже с летальным исходом. Немногочисленное число выявляемых больных с заболеванием на ранних стадиях не может перевесить возможного риска осложнений и дороговизны данных скринингов. Исключение могут составить пациентки с наследственным семейным синдромом. В настоящее время в Великобритании проводятся исследования по оптимальной скрининговой стратегии при наследственном раке яичника. В исследование продолжительностью 5 лет планируется включить 3000 женщин в возрасте 25–64 года с умеренным риском возникновения рака яичников, которым рекомендуется ежегодное обследование с выполнением трансвагиального ультразвукового исследования и определения СА-125. Помимо предлагаемой скрининговой программы для женщин с наследственной предрасположенностью к возникновению рака яичника в США рекомендуется этим пациенткам профилактическая овариэктомия после деторождения или после 35-летнего возраста. Роль овариэктомии у женщин с высоким риском развития наследственного рака яичника в

профилактике заболевания остается дискутабельной, так как у этих женщин и после овариэктомии остается высоким риск развития перитонеальной карциномы экстрагонадного происхождения [22].

Пациентки с установленным диагнозом злокачественная опухоль яичников или при ее подозрении должны быть направлены к специалистам онкогинекологам. Многочисленные исследования указывают на более высокие результаты лечения больных раком яичников в специализированных клиниках, что во многом связано с адекватной оценкой степени распространения опухолевого процесса (*стадированием*) до начала лечения и большим по объему хирургическим вмешательством при диссеминированных формах рака с назначением соответствующей комбинированной химиотерапии.

### СТАДИРОВАНИЕ

В большинстве случаев злокачественного течения эпителиальных опухолей яичников диссеминация происходит путем эксфолиации опухолевых клеток с поверхности пораженной яичниковой ткани с током внутрибрюшинной жидкости по всей брюшной полости, поражая париетальную и висцеральную брюшину, преимущественно правую половину диафрагмы и капсулу печени. Кроме того, сальник является излюбленным местом метастазирования рака яичников. Лимфогенные

метастазы встречаются чаще при уже распространенном раке яичника в брюшной полости. Однако у 10–20% больных с локализованными формами рака яичников могут быть метастазы в забрюшинных лимфатических узлах [8, 9, 13, 18]. Метастазирование в параортальные лимфатические узлы осуществляется через подвешивающую связку яичника, в тазовые – через широкую связку и параметрии, в паховые – через круглую связку. Лимфогенное метастазирование как первый этап диссеминации более характерен для герминогенных опухолей. Наряду с нарушением нормального оттока лимфы с увеличением проницаемости канцероматозно измененной брюшины появляется асцит, в дальнейшем присоединяется плеврит, чаще правосторонний. У 2–3% больных возможно гематогенное метастазирование с поражением печени, костей, головного мозга. Не исключается прямое прорастание опухоли яичников в ректосигмовидный отдел кишки, мочевого пузыря.

Рак яичников – это заболевание, диагноз которого устанавливается на основании хирургических и морфологических находок. Очень важным для врачей является знание классификаций стадирования рака яичников. В табл. 1 представлены классификации FIGO (1976г.) и по системе TNM (5-е издание, 1997 г.) [24]. Стадирование основано на знании этапов метастазирования рака яичников. Как уже отмечалось ранее, основным путем дис-

### Классификация рака яичников по стадиям заболевания (FIGO, 1976, и TNM издание, 1997)

FIGO	TNM	Описание
X	TX	Недостаточно данных для оценки опухолевого процесса
I	T1	Опухоль ограничена яичниками
IA	T1A	Ограничена одним яичником, без прорастания капсулы
IB	T1B	Ограничена двумя яичниками, без прорастания капсулы
IC	T1C	Ограничена одним/двумя яичниками с прорастанием капсулы/наличием злокачественных клеток в асците /смыве из брюшной полости
II	T2	Поражение одного/двух яичников с вовлечением органов и стенок таза
IIA	T2A	Распространение/метастазирование в матку/трубы
IIB	T2B	Распространение на другие ткани таза
IIC	T2C	Распространение в пределах малого таза с наличием злокачественных клеток в асците/смыве из брюшной полости
III	T3 и/или N1	Поражение одного/двух яичников с метастазами в брюшной полости /забрюшинных /паховых лимфатических узлах
IIIA	T3A	Микроскопические внутрибрюшинные метастазы
IIIB	T3B	Макроскопические до 2 см внутрибрюшинные метастазы
IIIC*	T3C и/или N1	Макроскопические более 2 см внутрибрюшинные метастазы/метастазы в забрюшинных /паховых лимфатических узлах
IV**	T4 и/или M1	Отдаленные метастазы, исключая внутрибрюшинные

\* Метастазы в капсулу печени классифицируются как IIIC/T3.

\*\* Метастазы в паренхиму печени/наличие злокачественных клеток в плевральной жидкости классифицируются как IV/ M1, прорастание в мочевой пузырь/кишку – IV/ T4.

Степень дифференцировки опухолевых клеток (G)

GX – не может быть установлена

GV – пограничная (низкая степень злокачественности)

G1 – высокая степень дифференцировки

G2 – умеренная степень дифференцировки

G3-4 – низкая степень дифференцировки/недифференцированные опухоли

семинации рака яичников является имплантация по париетальной и висцеральной брюшине, а также, несколько реже, в забрюшинные лимфатические узлы (парааортальные и тазовые). Хирургическое стадирование должно учитывать все возможные места метастазирования рака яичников. Срединная лапаротомия (заходящая за пупок) обеспечивает достаточно полный обзор брюшной полости. По вскрытии брюшной полости асцитическая жидкость посылается для цитологического исследования, при отсутствии выпота получают смыв физиологическим раствором или берут мазки-отпечатки с париетальной брюшины и диафрагмы. При поражении только одного яичника без прорастания капсулы и отсутствии канцероматоза брюшной полости у молодых пациенток при пограничных и высокодифференцированных карциномах при настоятельном желании больной сохранить фертильность после односторонней аднексэктомии выполняется биопсия второго яичника со срочным гистологическим исследованием. Вопрос о выполнении биопсии парааортальных и тазовых лимфатических узлов при локализованном опухолевом процессе в яичниках остается открытым. Обязательной является оментэктомия на уровне поперечноободочной кишки. В визуально неизменном большом сальнике в 16% обнаруживают микрометастазы рака яичников [1, 3]. При распространенном раке яичников с метастазами в большой сальник, по мнению многих онкогинекологов оментэктомия должна выполняться на уровне большой кривизны желудка. Тщательной ревизии должны быть подвергнуты печень, селезенка, правая и левая половины диафрагмы, петли кишки и ее брыжейка, со всех подозрительных участков выполняется биопсия ткани для гистологического исследования. Рутинным является удаление матки в объеме экстирпации, учитывая возможное метастазирование по серозе или через фаллопиевы трубы. При распространенном раке яичников также остается нерешенным вопрос о необходимости парааортальной лимфаденэктомии.

Неправильное определение стадии рака яичников может быть причиной ошибки при выборе лечебной тактики и привести к ухудшению прогноза. После неадекватных хирургических вмешательств, выполняемых преимущественно лапароскопическим доступом по поводу предполагавшейся доброкачественной опухоли яичника, показана повторная операция через лапаротомный доступ, так как у 30-40% пациенток могут быть выявлены метастазы в брюшной полости [19]. Альтернативой повторной операции при ранних стадиях высокодифференцированных карцином яичников после такого рода органосохраняющих операций может быть, по мнению Henderson и соавт. [7], обследование с помощью компьютерной томографии и определение СА-125.

### ПРОГНОСТИЧЕСКИЕ ФАКТОРЫ

Клинико-морфологические находки при тщательной ревизии во время лапаротомии являются важными прогностическими факторами. К клинико-морфологическим прогностическим факторам могут быть отнесены: стадия заболевания по клинической классификации FIGO, гистологический тип и дифференцировка опухоли, а также объем неудаленных опухолевых масс при

циторедуктивных операциях.

Стадия распространения злокачественной опухоли является главным прогностическим фактором. Пятилетняя выживаемость больных раком яичников ранних стадий (IA и IB стадий) высоко и умеренно дифференцированных форм (G1 и G2) превышает 90% [25]. Пятилетняя выживаемость больных раком яичника ранних стадий, но с прогностически неблагоприятными факторами снижается до 40% [26]. По мнению большинства клиницистов к неблагоприятным прогностическим факторам для ранних стадий рака яичников (I-IIA) должны быть отнесены не только прорастание опухоли капсулы кисты или наличие опухолевых клеток в асцитической жидкости (IC стадия), но и вскрытие капсулы опухоли при хирургических манипуляциях, массивные сращения и спайки опухоли с окружающими тканями, а также низкая дифференцировка (G3) опухоли, светлоклеточная гистоструктура (мезонефроидный рак), высокая митотическая активность, анеуплоидия, высокая экспрессия мутаций гена p53. В клинической практике из всех перечисленных прогностических факторов для *ранних стадий* рака яичников рекомендовано выделять группы с *высоким* и *низким* риском развития рецидивов заболевания. В группу *низкого риска* включены: опухоли высокой дифференцировки (G1) IA и IB стадии. К группе *высокого риска* отнесены: опухоли с умеренной и низкой дифференцировкой (G2,3) IA и IB стадий и светлоклеточного гистотипа, а также опухоли IC и IIA стадий всех гистотипов с различной дифференцировкой.

Пятилетняя выживаемость больных раком яичника III стадии колеблется от 15 до 20%, а при IV стадии снижается до 5% и менее. Объем оставшихся опухолевых масс после циторедуктивных операций при распространенном раке яичников остается наиболее важным прогностическим фактором. Пятилетняя выживаемость больных раком яичников III стадии достигает 35% после оптимальной циторедуктивной операции (объем оставшихся опухолевых масс не превышает 1-2 см в диаметре) с последующей комбинированной химиотерапией препаратами платины (11). Гистологический тип опухоли и ее дифференцировка при распространенном раке яичников не имеют большого прогностического значения в отличие от ранних стадий заболевания, хотя некоторые клиницисты отмечают худший прогноз при светлоклеточных и муцинозных карциномах яичников [17]. Возраст больных, особенно при распространенном раке яичников, также имеет прогностическое значение. Медиана выживаемости больных раком яичников моложе 65 лет – на 2 года больше, чем у больных старше 65 лет [16]. Немаловажное значение имеет также общий клинический статус больной диссеминированным раком яичников к моменту начала лечения.

Кроме того, современные молекулярно-генетические исследования указывают на прогностическое значение онкогенов (her-2/neu, p21), супрессорных генов (p53, p16, pRB) и показателей лекарственной чувствительности (Pgp, LRP, MRP, GST, VAX), но не имеющими, к сожалению, еще широкого клинического применения.

Выбор варианта комбинированного лечения рака яичников во многом зависит от выявленных клинико-морфологических прогностических факторов заболевания.

## ЛИТЕРАТУРА

1. Бохман Я.В. Руководство по онкогинекологии. Л., 1989.—464 с.
2. Злокачественные новообразования в России в 1998 г. (заболеваемость и смертность). Под. ред. акад. В.И. Чиссова, проф. В.В. Старинского, канд. мед. наук Л.В. Ременник. М., 1999.—284 с.
3. Нечаева И.Д. Опухоли яичников. Л., Медицинаю.—1987.—208с.
4. Boume T.H., Campbell S., Reynolds K.M., et al. Screening for early familial ovarian cancer with transvaginal ultrasonography and color blood flow imaging.// *Br. Med. J.*—1993.—Vol. 306.—P. 1025.
5. Campbell S., Bhan V., Royston P., et al. Transabdominal ultrasound screening for early ovarian cancer.// *Br. Med. J.*—1989.—Vol. 299.—P. 1363.
6. *Cancer Incidence in Five Continents.*// IARC Sci Publ. Lyon.—1997.—Vol. 7.—P. 143.
7. *Cancer: Principles and Practice of Oncology, 5th Ed.* by V.T. DeVita, S.Hellman, S.A. Rosenberg, 1997.
8. Childers J.M., Lang J., Surwit E.A., Hatch K.D. Laparoscopic surgical staging of ovarian cancer.// *Gynecol. Oncol.*—1995.—Vol. 59.—P. 25.
9. Delgado G., Chun B., Caglar H., et al. Para-aortic lymphadenectomy in gynecologic malignancies confined to the pelvis.// *Obstet. Gynecol.*— 1978.—Vol. 50.—P. 418.
10. DePriest P.D., Varner E., Powell J., et al. The efficacy of sonographic morphology index in identifying ovarian cancer: a multi-institutional investigation.// *Gynecol. Oncol.*—1994.—Vol. 55.—P. 174.
11. Hoskins W.J., Bundy B.N., Thigpen J.T., Omura G.A. The influence of cytoreductive surgery on recurrence-free interval and survival in small volume stage III epithelial ovarian cancer: a Gynecologic Oncology Group study.// *Gynecol. Oncol.*—1992.—Vol. 47.—P. 159.
12. Jacobs I., Davies A.P., Bridges J., et al. Prevalence screening for ovarian cancer in postmenopausal women by CA 125 measurement and ultrasonography.// *Br. Med. J.*—1993.—Vol. 306.—P. 1030.
13. Knapp R.C., Friedman E.A. Aortic lymph node metastases in early ovarian cancer.// *Am. J. Obstet. Gynecol.*—1974.—Vol. 119.—P. 1013.
14. Kramer B.S., Gohagan J., Prorok P.C., Smart C. A National Cancer Institute sponsored screening trial for prostatic, lung, colorectal, and ovarian cancers.// *Cancer.*—1993.—Vol. 71.—P. 589.
15. Kurjak A., Shalan H., Kupesic S., et al. An attempt to screen asymptomatic women for ovarian and endometrial cancer with transvaginal color and pulsed Doppler sonography.// *J. Ultrasound Med.*—1994.—Vol. 13.—P. 295
16. Markman M., Lewis J.L., Saigo P, et al. Impact of age on survival of patients with ovarian cancer.// *Gynecol. Oncol.*—1993.—Vol. 49.—P. 236.
17. Omura G.A., Brody M.F., Homesley H.D., et al. Long-term follow-up and prognostic factor analysis in advanced ovarian carcinomas: the Gynecologic Oncology Group experience.// *J. Clin. Oncol.*— 1991.—Vol. 9.—P. 1138.
18. Ozols R.F., Fisher R.I., Anderson T., et al. Peritoneoscopy in the management of ovarian cancer.// *Am. J. Obstet. Gynecol.*— 1981.—Vol. 140.—P. 611.
19. Ozols R.F., Rubin S.C., Dembo A.J., Robboy S.J. Epithelial ovarian cancer.// Hoskins W.J., Perez C.A., Young R.C., eds. *Principles and practice of gynecologic oncology.* Philadelphia: JP Lippincott.— 1992.—731 p.
20. Ramakrishnan S., Xu F.J., Brant S.J. et al. Elevated levels of macrophage colony stimulating factor (M-CSF) in serum and ascites from patients with epithelial ovarian cancer.// *Proc. Soc. Gynecol. Oncol.*—1990.—Vol. 21.—P. 40.
21. Rustin G.J.S., Nelstrop A.E., Bentzen S.M. et al. The Gynecologic Oncology Group experience in ovarian cancer.// *Annals of Oncology.*— 1999.—Vol. 10.—P. 1—7.
22. Struewing J.P., Watson P., Easton D.F., et al. Effectiveness of prophylactic oophorectomy in inherited breast/ovarian cancer families(Abstract)// *Am. J. Human. Genet.*—1994.—Vol. 55.—P. 384, A70.
23. *Survival of Cancer Patients in Europe: Eurocare 2 Study.*// IARC Sci.Publ. Lyon. 1999; 151p.
24. TNM Классификация злокачественных опухолей. Пятое издание. Санкт-Петербург: Эскулан 1998; 190 с.
25. Young R.C., Walton L.A., Ellenberg S.S., et al. Adjuvant therapy in stage I and stage II epithelial ovarian cancer: results of two prospective randomized trials.// *N. Engl. J. Med.*—1990.—Vol. 322.—P. 1021.
26. Young R.C., Pecorelly S. Management of early ovarian cancer.// *Sem. Oncol.*—1998.—Vol. 25.—P. 335.