ISSN 1726-9814

РАК МОЛОЧНОЙ ЖЕЛЕЗЫ. НОВОЕ ЗА ПОСЛЕДНИЕ ПЯТЬ ЛЕТ

Android

iOS

Т. 18, №3, 2017

Журнал включен в Перечень рецензируемых научных изданий, в которых должны быть опубликованы основные научные результаты диссертаций на соискание ученой степени кандидата наук, на соискание ученой степени доктора наук. (по состоянию на 07.06.2017 г.)

СОДЕРЖАНИЕ

I. ТЕМАТИЧЕСКИЕ ОБЗОРЫ И ЛЕКЦИИ

БИОЛОГИЯ РАКА МОЛОЧНОЙ ЖЕЛЕЗЫ
Е.Н. Имянитов **221**

НОВЫЕ ПОХОДЫ В ХИРУРГИИ РАКА МОЛОЧНОЙ ЖЕЛЕЗЫ
Е.М. Бит-Сава, В.В. Егоренков, А.О. Дамениа, О.А. Мельникова, Р.М. Ахмедов, М.А. Моногарова, М.Г. Анчабадзе, В.М. Моисеенко **232**

РЕКОНСТРУКТИВНО-ПЛАСТИЧЕСКИЕ ОПЕРАЦИИ ПРИ РАКЕ МОЛОЧНОЙ ЖЕЛЕЗЫ
В.А. Соболевский, В.Ю. Ивашков, Н.И.Г. Мехтиева **246**

ИЗМЕНЕНИЯ В НЕО- И АДЪЮВАНТНОМ ЛЕЧЕНИИ РАКА МОЛОЧНОЙ ЖЕЛЕЗЫ ЗА ПОСЛЕДНИЕ 5 ЛЕТ
М.Б. Стенина, М.А. Фролова, Д.З. Купчан, С.А. Тюляндин ... **256**

ПЕРСПЕКТИВНЫЕ ПОДХОДЫ К ЛЕЧЕНИЮ МЕТАСТАТИЧЕСКОГО РАКА МОЛОЧНОЙ ЖЕЛЕЗЫ
А.С. Жабина **265**

II. НАУЧНЫЕ СТАТЬИ И ОБЗОРЫ

ВОЗМОЖНОСТИ И ПРОБЛЕМЫ КЛИНИЧЕСКОЙ ЭМБРИОЛОГИИ В ПРОГРАММАХ ВСПОМОГАТЕЛЬНЫХ РЕПРОДУКТИВНЫХ ТЕХНОЛОГИЙ У ОНКОЛОГИЧЕСКИХ ПАЦИЕНТОВ
Н.П. Макарова, А.Ю. Романов, Т.А. Дусь, Е.А. Калинина **275**

ВЛИЯНИЕ ИПИЛИМУМАБА НА СУБПОПУЛЯЦИОННУЮ СТРУКТУРУ ЛИМФОЦИТОВ БОЛЬНЫХ ДИССЕМИНИРОВАННОЙ МЕЛАНОМОЙ
З.Г. Кадагидзе, Т.Н. Заботина, О.В. Короткова, Д.В. Табаков, А.И. Черткова, А.А. Борунова, И.О. Панчук, И.В. Самойленко, Г.Ю. Харкевич, Л.В. Демидов **285**

УСКОРЕННЫЕ ПРОТОНЫ В ЛЕЧЕНИИ ОПУХОЛЕЙ ЦНС У ДЕТЕЙ: ОБЗОР ЛИТЕРАТУРЫ
О.И. Щербенко **298**

® **ТОМ 18, №3, 2017**

Редакционная коллегия журнала:
Главный редактор –
В.М. Моисеенко, д.м.н., профессор (Санкт-Петербург)
Зам. главного редактора –
С.А. Тюляндин, д.м.н., профессор (Москва)
Ответственный секретарь –
Н.Х. Абдулоева, к.м.н. (Санкт-Петербург)

Члены редакционной коллегии:
П.В. Балахнин, к.м.н. (Санкт-Петербург)
Н.М. Волков, к.м.н. (Санкт-Петербург)
Ш.Х. Ганцев, д.м.н., профессор, член-корреспондент Академии наук Республики Башкортостан (Уфа)
Н.В. Деньгина, к.м.н. (Ульяновск)
Е.Н. Имянитов, д.м.н., профессор, член-корреспондент РАН (Санкт-Петербург)
Д.Е. Мацко, д.м.н., профессор (Санкт-Петербург)
С.Я. Максимов, д.м.н., профессор (Санкт-Петербург)
Ф.В. Моисеенко, д.м.н. (Санкт-Петербург)
Р.В. Орлова, д.м.н., профессор (Санкт-Петербург)
И.В. Решетов, д.м.н., профессор, член-корреспондент РАН (Москва)
М.Б. Стенина, д.м.н. (Москва)
В.А. Чубенко, к.м.н. (Санкт-Петербург)

Журнал учрежден ООО «Центр ТОММ», директор *Д.В. Пеховский*
Издается по материалам «Отечественной школы онкологов»

Журнал зарегистрирован Государственным комитетом Российской Федерации по печати. № П 4235 от 28 января 2000 г.
Журнал зарегистрирован в Федеральной службе по надзору в сфере информационных технологий и массовых коммуникаций ПИ № ФС 77-55020 от 14.08.2013 г.

Электронная версия журнала на сайте:
http://www.practical-oncology.ru

Адрес для переписки:
198215, Санкт-Петербург, Бульвар Новаторов, д. 84/2 – 28.
ООО «Центр ТОММ»

Отпечатано в типографии ООО «Туруселл».
Номер подписан в печать 18.09.2017.
Тираж 1200 экз. Объем 11 п.л.
Распространяется по подписке.
Каталог «Пресса России».
Подписной индекс **91871**

© Е.Н. Имянитов, 2017
УДК 618.19-006.6
ББК 55.691.3

НИИ онкологии им. Н.Н. Петрова Минздрава России (Санкт-Петербург, Россия)

БИОЛОГИЯ РАКА МОЛОЧНОЙ ЖЕЛЕЗЫ

Е.Н. Имянитов

BIOLOGY OF BREAST CANCER

Е.Н. Имянитов
Профессор, доктор медицинских наук,
член-корреспондент РАН,
НИИ онкологии им. Н.Н. Петрова Минздрава России,
197758, Россия, Санкт-Петербург, пос. Песочный, Ленинградская ул., д.68.
Тел.: 8 (812) 439-95-55,
E-mail: evgeny@imyanitov.spb.ru.

E.N. Imyanitov
Professor, Doctor of Medicine,
Corresponding Member of the Russian Academy of Sciences,
N.N. Petrov Research Institute of Oncology,
197758, Russia, St. Petersburg, Pesochny, Leningradskaya St., 68.
Phone: 8 (812) 439-95-55,
E-mail: evgeny@imyanitov.spb.ru.

В обзоре обсуждается прогресс в изучении фундаментальных аспектов патогенеза рака молочной железы (РМЖ). Комментируются биологические предпосылки, ограничивающие клиническую эффективность мероприятий по ранней диагностике РМЖ. Анализируются работы, посвященные изучению механизмов метастазирования данного заболевания. Перечисляются успехи в области совершенствования эндокринной терапии карцином молочной железы. Уделяется внимание разработке новых подходов к лечению РМЖ. Отражаются результаты недавних исследований в области генетики рака.
Ключевые слова: *патогенез рака молочной железы, метастазирование рака молочной железы, терапия рака молочной железы, наследственный рак молочной железы.*

This review discusses the progress in the studies on fundamental aspects of breast cancer (BC) development. Biological rationale underlying limited efficacy of early detection of BC is commented. Studies on mechanisms of BC metastasis are presented. Advances in endocrine therapy for BC are described. Novel approaches to BC treatment are illustrated. Recent breast cancer genetic studies are outlined.
Keywords: *pathogenesis of breast cancer, metastasis of breast cancer, breast cancer therapy, hereditary breast cancer.*

Введение

Рак молочной железы (РМЖ) в настоящее время – самое частое заболевание у женщин. Ежегодно в мире выявляется более 1,7 миллиона случаев данного заболевания [1]. Необходимо четко осознавать, что существует несколько патогенетических разновидностей РМЖ, которые принципиально отличаются друг от друга по эпидемиологии, факторам риска, биологическому поведению, ответу на лечение и прогнозу.

Наиболее частой категорией карцином молочной железы, доминирующей во всех статистических сводках, стал ER/PgR-позитивный РМЖ. Высокая частота опухолей, продуцирующих рецепторы эстрогенов и прогестерона, объясняется присущим современной цивилизации «экзотическим стилем жизни». В это понятие входят такие факторы, как контроль рождаемости, и ожирение. Отсутствие регулярных беременностей и лактаций в репродуктивном возрасте создает непривычный контекст для функционирования молочной железы, нарушающий физиологические циклы колебаний уровня стероидных гормонов и обновления клеток. А склонность людей к избыточному питанию в условиях неограниченного доступа к продуктам привела к тому, что ожирение превратилось в одно из наиболее значимых заболеваний современности [2]. Жировая ткань является значимым источником циркулирующих эстрогенов, особенно после менопаузы. Риск возникновения ER/PgR-позитивных опухолей увеличивается с возрастом пациенток; ER+/PgR+ раки молочной железы характеризуются чувствительностью к эндокринной терапии и зачастую демонстрируют достаточно вялое течение.

Факторы риска других разновидностей рака молочной железы, например, трижды негативного РМЖ или HER2-ассоциированных опухолей, изучены в значительно меньшей степени. Например, ориентировочно 20% ER/PgR-негативного РМЖ приходится на женщин, являющихся носительницами мутаций в гене BRCA1. В отличие от «обычного» ER+/PgR+ РМЖ, характерного, в первую очередь, для пожилых малорожавших женщин с избыточным отложением жировой ткани, BRCA1-ассоциированные раки зачастую проявляются в относительно молодом возрасте, в меньшей степени связаны с особенностями стиля жизни и характеризуются склонностью к агрессивному течению.

Существование биологически различных разновидностей РМЖ напрямую сказывается на результатах эффективности скрининга и лечения данного заболевания. Идея ранней диагностики РМЖ изначально базировалась на «парадигме Холстеда» (William S. Hallsted), который полагал, что на момент формирования первичной опухоли РМЖ является сугубо локальным процессом и распространяется на другие органы только на поздних стадиях прогрессирования болезни [3]. К тому же большинство основополагающих принципов современной онкологии зиждится на представлении о безусловно фатальном течении онкологических патологий при отсутствии радикального лечения.

Повсеместное внедрение скрининга некоторых видов рака позволяет задуматься о целом ряде нюансов. Например, использование ранней диагностики привело к более чем двукратному увеличению зарегистрированной заболеваемости РМЖ в США (со 112 случаев на 100 тысяч человек в 1976 г. до 234 случаев на 100 тысяч человек в 2008 г.). При этом частота РМЖ, обнаруженных на поздних стадиях, т.е. при вовлечении лимфатических узлов и/или отдаленных метастазов уже на момент диагноза, снизилась за это же время крайне незначительно – со 102 до 94 случаев в год. Это означает, что лишь 8 из дополнительно выявленных 122 случаев имеют потенциал к распространению процесса за анатомические пределы органа, а примерно одна треть из диагностированных в ходе скрининга случаев РМЖ не представляет серьезной опасности для жизни пациенток [4]. Сходные по своей сути тенденции отмечаются и тогда, когда акцент смещен от наличия метастазов к размеру опухоли: программы ранней диагностики значительно увеличивают частоту выявления маленьких опухолей, но несильно отражаются на снижении абсолютного числа женщин, у которых большой размер новообразования отмечается уже на момент диагноза [5]. Многое свидетельствует о том, что на размере опухоли сказывается не столько протяженность временного интервала от момента начала злокачественной трансформации, сколько агрессивность биологических характеристик РМЖ [6].

Интересно, что в рамках рандомизированных исследований применение маммографии в качестве метода скрининга РМЖ не приводит к заметному увеличению показателей общей продолжительности жизни пациенток [7]; следует оговориться, что женщины, включенные в контрольные группы подобных исследований, как правило, хорошо информированы о ранних проявлениях РМЖ и выполняют все рекомендации врачей по самообследованию молочных желез и посещению профилактических осмотров [8].

Еще один интересный аспект данной проблемы – сопоставление показателей заболеваемости раком молочной железы и раком простаты [9]. Например, внедрение скрининга РМЖ практически не отразилось на частоте вновь зарегистрированных случаев метастатического РМЖ – этот показатель оставался стабильным с 1975 по 2010 гг. В то же время внедрение PSA-скрининга привело к примерно 3-кратному снижению заболеваемости метастатическим раком простаты с 1990 по 2010 гг. Это означает, что многие карциномы предстательной железы, выявленные на ранних стадиях и подвергшиеся соответствующему лечению, могли бы стать метастатическими раками при отсутствии скрининга. Напротив, ранние и метастатические формы РМЖ могут являться разными заболеваниями! Скрининг выявляет преимущественно те карциномы молочной железы, которые не имеют тенденции к метастатическому распространению и остаются на ранней стадии в течение многих лет. Напротив, метастатические раки, которые действительно представляют опасность для жизни пациенток, зачастую характеризуются распространением процесса уже до появления видимых признаков онкологического заболевания!

Несомненным с точки зрения эпидемиологии является лишь феноменальное улучшение отдаленных результатов лечения РМЖ. Смертность от РМЖ с 1990 по 2014 гг. в США упала на целых 34% – беспрецедентная динамика за период, охватывающий всего лишь четверть века. Этот колоссальный прогресс связывают с появлением тамоксифена и других препаратов для лечения гормон-чувствительного РМЖ, внедрением трастузумаба и иных антагонистов рецептора HER2, появлением тестирования генов наследственного рака BRCA1 и BRCA2, совершенствованием химиотерапии и т.д., и т.п. [8]. К сожалению, столь очевидный прогресс не затрагивает страны с ограниченными ресурсами, которые не имеют полного доступа ко всем разновидностям системного лечения РМЖ [10].

Роль холестерина в патогенезе рака молочной железы

Ожирение – хорошо известный фактор риска РМЖ. Как было отмечено выше, жировая ткань экспрессирует высокий уровень ароматазы и представляется основным источником эстрогенов у постменопаузальных женщин. Влияние ожирения на риск РМЖ можно объяснить и механизмом выработки жировыми клетками инсулиноподобных факторов роста. Определенная роль в этих процессах отводится продукции воспалительных цитокинов.

Nelson et al. обратили внимание на то, что ожирению зачастую сопутствует гиперхолестеринемия. Они обнаружили, что метаболит холестерина, 27-гидроксихолестерин, образующийся при участии фермента CYP27A1, обладает эстроген-подобным действием – он способен взаимодействовать с рецептором эстрогенов и стимулировать пролиферацию клеток рака молочной железы [11]. Более того, 27-гидроксихолестерин может стимулировать ещё один рецептор – LXR (Liver X receptor), принимающий участие в метастазировании клеток РМЖ. CYP27A1 экспрессируется в опухолях молочной железы, причем уровень этого фермента повышается с увеличением степени злокачественности карцином. Все это доказывает, что CYP27A1 является перспективной мишенью для химиопрофилактики и лекарственной терапии рака молочной железы [12, 13].

Механизмы метастазирования рака молочной железы

Главной причиной неблагоприятных исходов онкологических заболеваний является метастазирование. Оно включает в себя множество компонентов: открепление опухолевых клеток от первичного очага, проникновение этих клеток сквозь сосудистую стенку (интравазацию), способность злокачественных клонов сохранять жизнеспособность в кровотоке и лимфотоке, выход из сосудистого русла (экстравазацию), инициацию метастатических отсевов в органах и тканях и, наконец, способность к формированию видимых опухолевых очагов в непривычном органном контексте. Изучение молекулярных основ этого процесса выявляет такие нюансы, которые не укладываются в традиционные представления о механизмах метастазирования.

Мониторинг приобретения опухолью способности к метастазированию зачастую сводится к анализу различных свойств опухолевых клеток. Современные технологии биологических экспериментов позволяют обнаружить новые аспекты формирования метастазов, например, продемонстрировать роль факторов организма в этом процессе. После того, как в опухолях мышей был инактивирован ген IRF7 (interferon regulatory factor 7) – один из участников интерферон-ассоциированных защитных систем клетки, – у них увеличилась частота метастазов в кости. Напротив, применение в подобных случаях интерферона снижает частоту костных метастазов. Эксперименты подтвердили, что ключевую роль в защите организма от метастазирования играет именно иммунная система. Так, протективный эффект интерферона и активации гена IRF7 наблюдается только у мышей с нормальным образованием NK- и CD8+ Т-лимфоцитов. Высокий уровень экспрессии IRF7-индуцированных генов в РМЖ коррелирует с длительностью периода, разделяющего момент операции и образование костных метастазов. Более того, метастатические очаги характеризуются снижением уровня экспрессии IRF7 по сравнению с первичной опухолью [14].

В то время как CD8+ Т-лимфоциты защищают организм от метастазов, некоторые компоненты иммунных и воспалительных реакций могут провоцировать диссеминацию опухолевого процесса. В частности, повышенное содержание нейтрофилов в периферической крови связано с увеличенным риском метастазирования РМЖ и других онкологических заболеваний [15]. Нейтропения, наблюдаемая в ходе адъювантной терапии РМЖ, сопряжена с достоверно меньшим риском рецидива [16]; необходимо подчеркнуть, что этот эффект может объясняться не только прямым воздействием цитостатиков на нейтрофилы, но и отражать правильный индивидуальный подбор дозы препарата у пациенток с выраженной гематологической токсичностью.

Роль нейтрофилов в провокации метастазирования подтверждается экспериментами на мышах. Например, интерлейкин-1бэта – цитокин, продуцируемый карциномами молочной железы, – обладает способностью индуцировать экспрессию интерлейкина-17 в гамма-дельта Т-лимфоцитах. Это приводит к мобилизации нейтрофилов. Примечательно, что данный процесс опосредуется выработкой G-CSF (granulocyte colony-stimulating factor) – фактора, применяемого в терапии онкологических заболева-

ний для компенсации цитотоксических эффектов химиопрепаратов на кроветворную систему. В свою очередь, нейтрофилы угнетают функционирование CD8+ Т-лимфоцитов, что и приводит к всплеску метастазирования. Нужно подчеркнуть, что первичные опухоли молочной железы и их метастазы регулируются разными биологическими процессами – в частности, деплеция нейтрофилов препятствует росту метастатических очагов, но не отражается на состоянии исходной карциномы [17]. Эти данные представляют несомненный интерес. Например, удаление первичной опухоли потенциально может ликвидировать источник биологических веществ, стимулирующих метастазы. Помимо этого, избирательное воздействие на сигнальные молекулы и клетки, регулирующие содержание и функциональные характеристики нейтрофилов, имеет шансы оказаться перспективным направлением адъювантной терапии РМЖ.

Способность нейтрофилов стимулировать образование метастазов может, по крайне мере отчасти, объясняться продукцией лейкотриенов – производных жирных кислот, регулирующих процессы воспаления. В экспериментах на мышах фармакологическое ингибирование фермента Alox5 (arachidonate 5-lipoxygenase), которое достигается использованием препарата зилеутон (zileuton, ZYFLO), обычно применяемого для лечения бронхиальной астмы, – предотвращает метастатическое распространение РМЖ в лёгкие [18].

Интересно, что циркуляция опухолевых клеток в периферической крови, являющаяся условием гематогенного метастазирования, подразумевает персистенцию в кровотоке не столько отдельных клеток, сколько клеточных кластеров. По-видимому, клетки внутри кластеров характеризуются определенным распределением функций, позволяющим этим кластерам выжить в необычном биологическом окружении и внедриться в здоровые ткани. Примечательно, что образование кластеров связано не со случайной агрегацией отдельных опухолевых клеток в кровотоке, а с хорошо отрегулированным отделением групп клеток от первичной опухоли. За формирование кластеров отвечает белок плакоглобин. Именно кластеры, а не отдельные циркулирующие опухолевые клетки, характеризуются высокой способностью образовывать метастазы и неразрывно связаны с агрессивным течением заболевания [19].

Следует также подчеркнуть, что циркулирующие клетки РМЖ, у которых есть способность формировать метастатические очаги, могут заметно отличаться по своим экспрессионным профилям от клеток, извлеченных из зрелых метастазов. В частности, на ранних этапах формирования метастатических поражений эти клетки экспрессируют гены, связанные с эпителиально-мезенхимальным переходом, поддержанием жизнеспособности, дормантным фенотипом и характеристиками стволовых клеток (stemness). В этой же мышиной модели клетки из зрелых метастатических очагов демонстрируют экспрессионный портрет, присущий люминальному подтипу РМЖ [20]. Следовательно, изучение молекулярных особенностей клеток, наблюдаемых на ранних стадиях зарождения метастазов, может оказаться перспективным с точки зрения предотвращения рецидивов РМЖ.

Как было сказано выше, вся система представлений о своевременной диагностике РМЖ основывается на том, что метастазирование трансформированных клеток начинается после образования первичной опухоли [21]. Однако результаты эпидемиологических исследований заставляют усомниться в этой догме [4–6, 9]. Эксперименты на мышах подтверждают, что во многих случаях образование метастазов происходит до формирования первичного опухолевого очага, причем спектр генетических событий в метастатических клетках может заметно отличаться от соответствующих характеристик исходной карциномы. Например, воздействие прогестерона преимущественно стимулирует миграцию клеток на ранних этапах образования HER2-ассоциированных опухолей. Напротив, клетки зрелых первичных карцином молочной железы в присутствии прогестерона склонны ускорять свою пролиферацию. Подобный переход от миграционного к пролиферативному фенотипу связывают с увеличением плотности клеток и микроРНК-опосредованной регуляцией сигнальных каскадов [22]. Примечательно, что склонные к метастазированию субпопуляции опухолевых клеток обнаруживаются на самых ранних этапах злокачественной трансформации, задолго до формирования видимого первичного очага [23]. Сам факт раннего отсева метастатических клонов свидетельствует о том, что анализ молекулярных профилей хирургически удаленных новообразований может оказаться недостаточно информативным с точки зрения изучения основ метастазирования: судя по всему, метастатические популяции опухолевых клеток содержат генетические повреждения, которые не детектируются в исходной опухолевой массе.

Интересным компонентом процесса метастазирования может быть т.н. васкулярная мимикрия. При ней клетки РМЖ дифференцируются в структуры, напоминающие эндотелий! – именно таким образом злокачественные опухоли могут обеспечивать свою потребность в васкуляризации. Эта способность опосредуется секретируемыми белками Serpine2 and Slpi, которые являются ингибиторами протеаз и могут выполнять антикоагулянтную функцию. Примечательно, что назначение экспериментальным мышам хорошо известного антикоагулянта – варфарина, – также способствует стимуляции некоторых процессов, связанных с метастазированием (в частности, проникновению опухолевых клеток в сосудистое русло). Анализ опухолей у пациенток с метастазами РМЖ в лёгкие выявил повышенную экспрессию Serpine2 and Slpi [24].

Эндокринная терапия карцином молочной железы

У значительной части карцином молочной железы нет полного набора компонентов злокачественного фенотипа – в отличие от «истинных раков», они не полностью утратили зависимость от внешних регуляторных воздействий, в частности, от стимуляции эстрогенами. Поэтому эндокринная терапия составляет основу лечения ER/PgR-позитивного РМЖ. Но в лечении данной категории опухолей имеется целый ряд проблем принципиального характера. Во-первых, примерно треть РМЖ, экспрессирующих перечисленные рецепторы, не отвечает на эндокринную терапию. Это имеет колоссальное негативное значение с учетом того, что ER/PgR-позитивный РМЖ у подавляющего большинства женщин диагностируется на операбельных стадиях – после оперативного вмешательства больные получают эндокринную терапию в течение как минимум 5 лет, а проконтролировать ее эффективность невозможно. Во-вторых, длительность эффекта тамоксифена и/или ингибиторов ароматазы, как правило, составляет меньше года. Изучение механизмов первичной и вторичной резистентности к эндокринной терапии имеет огромную научную и практическую значимость.

Рецептор прогестерона долго рассматривался исключительно в качестве компонента сигнального каскада эстрогенов. Клинические испытания, в которых были задействованы пациентки с РМЖ, ориентировались преимущественно на статус ER; некоторые специалисты даже предлагали полностью отказаться от анализа уровня экспрессии рецептора прогестерона, полагая, что он имеет весьма сомнительную клиническую значимость [25]. Тем не менее, клинические данные убедительно свидетельствуют о том, что опухоли с фенотипом ER+/PgR- ведут себя агрессивнее, нежели раки молочной железы, которые экспрессируют оба рецептора; это утверждение справедливо как для естественного течения заболевания, так и для его реакции на эндокринную терапию. Недавняя работа Mohammed et al. [26] выявила абсолютно неожиданный аспект биологической роли рецептора прогестерона: оказалось, что данный белок может обладать супрессорными функциями по отношению к эпителию молочной железы. Соответственно, примерно каждая пятая опухоль молочной железы характеризуется делецией гена PgR, и именно эти карциномы протекают неблагоприятно. Более того, применение прогестерона в экспериментах на клеточных культурах сопровождалось угнетением пролиферативной активности РМЖ. Это наблюдение, несомненно, открывает новые перспективы для поиска путей увеличения эффективности эндокринной терапии рака молочной железы.

Гормональная чувствительность и резистентность опухолей может быть связана с явлением, которое называется альтернативным сплайсингом. Суть его в том, что каждый ген состоит из нескольких кодирующих участков (экзонов) и некодирующих фрагментов ДНК (интронов). И биологическое разнообразие молекул во многом обусловлено тем, что при транскрипции генов в зрелую матричную РНК могут включаться не все экзоны, а только часть кодирующих фрагментов гена. Альтернативный сплайсинг рецептора андрогенов играет решающую роль в формировании резистентности рака предстательной железы к эндокринной терапии [27]. Сходные закономерности характерны и для РМЖ: вероятно, определенная часть ER/PgR-позитивных опухолей не может отвечать на лечение антагонистами эстрогенов, т.к. трансформированные клетки экспрессируют функционально неполноценную изоформу ER [28].

Новые сведения о механизмах первичной резистентности РМЖ к эндокринной терапии были получены благодаря полногеномным исследованиям. Ellis et al. проанализировали спектр мутаций в опухолях, подвергавшихся неоадъювантной терапии ингибиторами ароматазы [29]. Интерпретация результатов этих наблюдений осложнилась низкой частотой мутационных событий при ER/PgR-позитивном РМЖ. Тем не менее, ряд хорошо известных генов продемонстрировал связь со степенью эффективности эндокринной терапии. Например, опухоли, содержащие мутации в гене GATA3, характеризовались достоверным снижением пролиферативной активности под влиянием ингибиторов ароматазы. Напротив, мутации в гене TP53 были ассоциированы с низкой эффективностью эндокринной терапии.

Анализ опухолей, полученных от пациенток с развившейся резистентностью к ингибиторам ароматазы, выявил приобретенные мутации в рецепторе эстрогенов [30-32]. В норме ER активируется только при взаимодействии с эстрогенами. Соответственно, назначение ингибиторов ароматазы, приводящее к резкому снижению уровня циркулирующих эстрогенов, приводит к угасанию ER-опосредованного сигнального каскада. В случае селекции опухолевых клеток, содержащих мутацию в гене ER, данный рецептор становится активным независимо от поступающих сигналов извне. Примечательно, что такой мутированный рецептор сохраняет возможность взаимодействия с тамоксифеном и фулвестрантом, поэтому смена типа эндокринной терапии может сопровождаться клиническим эффектом. Ре-биопсия метастатических очагов, полученных от пациенток с ER/PgR-позитивным РМЖ, часто оказывается проблематичной, т.к. во многих случаях гормон-чувствительные РМЖ характеризуются диссеминацией преимущественно в костные ткани. В этой ситуации анализ мутаций ER в циркулирующей ДНК может выступать в роли суррогатного теста [33]. Клинические исследования, выполненные с применением подобной «жидкой биопсии», подтверждают, что у паци-

енток с приобретенной мутацией ER смена одного ингибитора ароматазы на другой не останавливает прогрессию опухолевого процесса, в то время как назначение фулвестранта зачастую приводит к заметному лечебному эффекту [34]. Помимо ДНК плазмы, «жидкая биопсия» может предусматривать анализ циркулирующих опухолевых клеток [35].

Недавно был описан альтернативный механизм приобретения устойчивости РМЖ к ингибиторам ароматазы. Этот механизм также отличается исключительной элегантностью и заключается в амплификации гена CYP19A1, кодирующего ароматазу. В результате опухоль сама начинает продуцировать эстрогены, которые связываются с ER и стимулируют опухолевый рост. Этот способ приобретения резистентности к терапии характерен примерно для каждой пятой пациентки, получавшей длительное лечение ингибиторами ароматазы [36].

Новые подходы к терапии рака молочной железы

Терапия ER-/PgR-/HER2- («трижды-негативного») рака молочной железы весьма затруднительна, т.к. для данной разновидности РМЖ ограничен спектр потенциальных молекулярных мишеней. Lee et al. [37] обнаружили интересную закономерность: если клеточную культуру РМЖ подвергать воздействию ингибитора EGFR – эрлотиниба, – то через считанные часы эти клетки становятся гиперчувствительными к воздействию доксорубицина. Существенно, что одновременное применение двух упомянутых препаратов не приводит к подобному эффекту. Данный феномен объясняется тем, что угнетение сигнального каскада EGFR вынуждает клетку адаптироваться к новым условиям. В результате происходит перестройка регуляторных цепей, ассоциированных с ответом клеток на повреждение ДНК и запуском программы апоптоза. Таким образом, подавление EGFR сенситизирует клетки к терапии ДНК-повреждающими агентами [37, 38].

Целый ряд фактов указывает на роль ионов меди в регуляции ранних стадий метастазирования. Медь, будучи достаточно активным с биологической точки зрения металлом, входит в состав многих ферментов [39]. Считается, что медь-опосредованные сигнальные каскады способны провоцировать заселение потенциальных сайтов метастазирования клетками костного мозга и обеспечивать подготовку метастатической ниши. По-видимому, ионы меди могут также участвовать в стимуляции опухолевого ангиогенеза. Помимо этого, медь участвует в передаче сигналов, инициированных мутантным белком BRAF. Препараты, связывающие медь, широко применяются в ветеринарии и используются у человека для лечения болезни Вильсона-Коновалова. Chan et al. [40] опубликовали результаты клинического испытания хелатора меди – тетратиомолибдата, – в качестве средства для снижения риска рецидивов РМЖ. В данном исследовании участвовали пациентки, подвергшиеся радикальной или условно-радикальной операции. Период приёма препарата составлял 2 года, а его доза подбиралась с помощью мониторинга концентрации церулоплазмина в периферической крови. Безрецидивная 2-летняя выживаемость у женщин с трижды-негативным РМЖ составила 90% для стадий II-III и 50% для стадии IV.

Наследственный рак молочной железы

Важнейшим событием последнего десятилетия стало появление т.н. секвенирования нового поколения (next generation sequencing, NGS), позволяющего одновременно анализировать десятки генов и даже полный геном. Один из самых популярных способов применения NGS в рутинной клинической диагностике – это анализ генов, связанных с предрасположенностью к раку молочной железы. В настоящее время на коммерческой основе производится около двадцати подобных тест-систем, каждая из которых позволяет выполнять одновременный анализ нескольких десятков генов наследственного рака. Подобный подход интуитивно кажется привлекательным, однако клиническая целесообразность мультигенного тестирования остается дискуссионной. В частности, если в отношении тестирования «классических» генов наследственного РМЖ, BRCA1 и BRCA2, выработаны достаточно четкие медицинские рекомендации, то относительно «новые» гены предрасположенности к РМЖ (CHEK2, NBS1, BLM и др.) изучены гораздо хуже. Надо ли рекомендовать профилактическую мастэктомию женщинам, которые являются носительницами мутации в гене CHEK2? Целесообразно ли настаивать на постоянном наблюдении за состоянием молочных желез девушкам, у которых выявлен дефект в гене NBS1, связанный с относительно небольшим увеличением риска РМЖ? Если да, то с какого возраста нужно задумываться о подобных вмешательствах? На все эти вопросы пока нет убедительных ответов. Ситуация усугубляется тем, что для разных стран и народностей характерны разные паттерны наследственных мутаций – это значительно затрудняет проведение клинических исследований в глобальном масштабе. В целом, специалисты по генетике рака рекомендуют с осторожностью относиться к мультигенным ДНК-тестам [32, 41–45].

Чрезвычайно интересным направлением является поиск новых подходов к лечению наследственного рака. BRCA1/2-ассоциированные опухоли характеризуются специфической особенностью молекулярного портрета: их развитие практически всегда подразумевает соматическую утрату оставшегося аллеля соответствующего гена. Таким образом, если нормальные клетки, принадлежащие носительницам мутаций в генах BRCA1/2, сохраняют процессы

репарации ДНК практически интактными, трансформированные клетки неспособны восстанавливать целостность генома после двунитевых повреждений ДНК и избирательно чувствительны к некоторым цитостатическим препаратам и ингибиторам фермента PARP [46]. Очень хороший эффект от лечения BRCA1-ассоциированного РМЖ достигается при применении цисплатина [47]. Недавно опубликованы результаты клинического испытания, в котором BRCA1/2-мутированные пациентки с РМЖ проходили лечение PARP-ингибитором – олапарибом; это исследование зарегистрировало несомненную активность олапариба в отношении данной категории карцином молочной железы [48].

К сожалению, лечебный эффект даже патогенетически обоснованной терапии, в частности, применения препаратов платины или антагонистов PARP, ограничен. По-видимому, быстрая селекция резистентных клонов объясняется тем, что соматическая утрата нормального аллеля гена BRCA1 не является первым событием в процессе формирования опухоли: действительно, BRCA1-ассоциированные карциномы изначально содержат небольшую фракцию клеток, которые сохранили функцию этого гена [49, 50]. Соответственно, применение стандартных схем цитостатической и таргетной терапии для лечения наследственных РМЖ заведомо обречено на неудачу, если преследовать цель полного устранения опухолевых очагов. В этом контексте большой интерес представляют случаи излечения от метастатических форм данного заболевания после применения высокодозной терапии у пациенток с BRCA1/2-ассоциированным РМЖ [51]. Другим перспективным направлением лечения наследственного РМЖ является иммунотерапия. Опухоли у носительниц мутаций в генах BRCA1/2, а также некоторые спорадические РМЖ, отличаются повышенным уровнем геномной нестабильности [46, 52]. Следовательно, подобные карциномы накапливают повышенное количество антигенов и вынуждены вырабатывать иммуносупрессорные молекулы для обеспечения своего роста. Назначение терапевтических антител, устраняющих периопухолевую иммуносупрессию, может сопровождаться заметным клиническим эффектом [53].

Список литературы

1. *Woolston C.* Breast cancer // Nature. – 2015. – Vol. 527. – № 7578. – S101.
2. *Greaves M.* Cancer causation: the Darwinian downside of past success? // Lancet Oncology. – 2002. – Vol. 3. – № 4. – P. 244–251.
3. *Fisher B.* The evolution of paradigms for the management of breast cancer: a personal perspective // Cancer Research. – 1992. – Vol. 52. – № 9. – P. 2371–2383.
4. *Bleyer A.* Welch H.G. Effect of three decades of screening mammography on breast-cancer incidence // The New England Journal of Medicine. – 2012. – Vol. 367. – № 21. – P. 1998–2005.
5. *Welch H.G., Prorok P.C., O'Malley A.J., Kramer B.S.* Breast-Cancer Tumor Size, Overdiagnosis, and Mammography Screening Effectiveness // The New England Journal of Medicine. – 2016. – Vol. 375. – № 15. – P. 1438–1447.
6. *Lannin D.R., Wang S.* Are Small Breast Cancers Good because They Are Small or Small because They Are Good? // The New England Journal of Medicine. – 2017. – Vol. 376. – № 23. – P. 2286–2291.
7. *Miller A.B., Wall C., Baines C.J. et al.* Twenty five year follow-up for breast cancer incidence and mortality of the Canadian National Breast Screening Study: randomised screening trial // British Medical Journal. – Vol. 348. – g366.
8. *Anderson B.O.* Breast cancer-thinking globally // Science. – Vol. 343. – № 6178. – P. 1403.
9. *Welch H.G., Gorski D.H., Albertsen P.C.* Trends in Metastatic Breast and Prostate Cancer-Lessons in Cancer Dynamics // The New England Journal of Medicine. – 2015. – Vol. 373. – № 18. – P. 1685–1687.
10. *Servick K.* Breast cancer. Breast cancer: a world of differences // Science. – 2014. – Vol. 343. – № 6178. – P. 1452–1453.
11. *Nelson E.R., Wardell S.E., Jasper J.S. et al.* 27-Hydroxycholesterol links hypercholesterolemia and breast cancer pathophysiology // Science. – 2013. – Vol. 342. – № 6162. – P. 1094–1098.
12. *Kaiser J.* Cancer. Cholesterol forges link between obesity and breast cancer // Science. – 2013. – Vol. 342. – № 6162. – P. 1028.
13. *Warner M., Gustafsson J.A.* On estrogen, cholesterol metabolism, and breast cancer // The New England Journal of Medicine. – 2014. – Vol. 370. – № 6. – P. 572–573.
14. *Bidwell B.N., Slaney C.Y., Withana N.P. et al.* Silencing of Irf7 pathways in breast cancer cells promotes bone metastasis through immune escape // Nature Medicine. – 2012. – Vol. 18. – № 8. – P. 1224–1231.
15. *Noh H., Eomm M., Han A.* Usefulness of pretreatment neutrophil to lymphocyte ratio in predicting disease-specific survival in breast cancer patients // Journal of Breast Cancer. – 2013. – Vol. 16. – № 1. – P. 55–59.

Данная работа поддержана грантами РФФИ 15-04-17044 и 17-54-12007.

16. *Han Y., Yu Z., Wen S. et al.* Prognostic value of chemotherapy-induced neutropenia in early-stage breast cancer // Breast Cancer Research and Treatment. – 2012. – Vol. 131. – № 2. – P. 483–490.
17. *Coffelt S.B., Kersten K., Doornebal C.W. et al.* IL-17-producing γδ T cells and neutrophils conspire to promote breast cancer metastasis // Nature. – 2015. – Vol. 522. – № 7556. – P. 345–348.
18. *Wculek S.K., Malanchi I.* Neutrophils support lung colonization of metastasis-initiating breast cancer cells // Nature. – 2015. – Vol. 528. – № 7582. – P. 413–417.
19. *Aceto N., Bardia A., Miyamoto D.T. et al.* Circulating tumor cell clusters are oligoclonal precursors of breast cancer metastasis // Cell. – 2014. – Vol. 158. – № 5. – P. 1110–1122.
20. *Lawson D.A., Bhakta N.R., Kessenbrock K. et al.* Single-cell analysis reveals a stem-cell program in human metastatic breast cancer cells // Nature. – 2015. – Vol. 526. – № 7571. – P. 131–135.
21. *Schwartz R.S., Erban J.K.* Timing of Metastasis in Breast Cancer // The New England Journal of Medicine. – 2017. – Vol. 376. – № 25. – P. 2486–2488.
22. *Hosseini H., Obradović M.M., Hoffmann M. et al.* Early dissemination seeds metastasis in breast cancer // Nature. – 2016 (in press).
23. *Harper K.L., Sosa M.S., Entenberg D. et al.* Mechanism of early dissemination and metastasis in Her2 (+) mammary cancer // Nature. – 2016 (in press).
24. *Wagenblast E., Soto M., Gutiérrez-Ángel S. et al.* A model of breast cancer heterogeneity reveals vascular mimicry as a driver of metastasis // Nature. – 2015. – Vol. 520. – № 7547. – P. 358–362.
25. *Olivotto I.A., Truong P.T., Speers C.H. et al.* Time to stop progesterone receptor testing in breast cancer management // Journal Clinical Oncology. – 2004. – Vol. 22. – № 9. – P. 1769–1770.
26. *Mohammed H., Russell I.A., Stark R. et al.* Progesterone receptor modulates ERα action in breast cancer // Nature. – 2015. – Vol. 523. – № 7560. – P. 313–317.
27. *Antonarakis E.S., Lu C., Wang H. et al.* AR-V7 and resistance to enzalutamide and abiraterone in prostate cancer // The New England Journal of Medicine. – 2014. – Vol. 371. – № 11. – P. 1028–1038.
28. *Groenendijk F.H., Zwart W., Floore A. et al.* Estrogen receptor splice variants as a potential source of false-positive estrogen receptor status in breast cancer diagnostics // Breast Cancer Res Treat. – 2013. – Vol. 140. – № 3. – P. 475–484.
29. *Ellis M.J., Ding L., Shen D. et al.* Whole-genome analysis informs breast cancer response to aromatase inhibition // Nature. – 2012. – Vol. 486. – № 7403. – P. 353–360.
30. *Oesterreich S., Davidson N.E.* The search for ESR1 mutations in breast cancer // Nature Genetics. – 2013. – Vol. 45. – № 12. – P. 1415–1416.
31. *Robinson D.R., Wu Y.M., Vats P. et al.* Activating ESR1 mutations in hormone-resistant metastatic breast cancer // Nature Genetics. – 2013. – Vol. 45. – № 12. – P. 1446–1451.
32. *Toy W., Shen Y., Won H. et al.* ESR1 ligand-binding domain mutations in hormone-resistant breast cancer // Nature Genetics. – 2013. – Vol. 45. – № 12. – P. 1439–1445.
33. *Schiavon G., Hrebien S., Garcia-Murillas I. et al.* Analysis of ESR1 mutation in circulating tumor DNA demonstrates evolution during therapy for metastatic breast cancer // Science Translational Medicine. – 2015. – Vol. 7. – № 313. – P. 313ra182.
34. *Fribbens C., O'Leary B., Kilburn L. et al.* Plasma ESR1 Mutations and the Treatment of Estrogen Receptor-Positive Advanced Breast Cancer // Journal of Clinical Oncology. – 2016. – Vol. 34. – № 25. – P. 2961–2968.
35. *Yu M., Bardia A., Aceto N. et al.* Cancer therapy. Ex vivo culture of circulating breast tumor cells for individualized testing of drug susceptibility // Science. – 2014. – Vol. 345. – № 6193. – P. 216–220.
36. *Magnani L., Frige G., Gadaleta R.M. et al.* Acquired CYP19A1 amplification is an early specific mechanism of aromatase inhibitor resistance in ERα metastatic breast cancer // Nature Genetics. – 2017. – Vol. 49. – № 3. – P. 444–450.
37. *Lee M.J., Ye A.S., Gardino A.K. et al.* Sequential application of anticancer drugs enhances cell death by rewiring apoptotic signaling networks // Cell. – 2012. – Vol. 149. – № 4. – P. 780–794.
38. *Erler J.T., Linding R.* Network medicine strikes a blow against breast cancer // Cell. – 2012. – Vol. 149. – № 4. – P. 731–733.
39. *Garber K.* Targeting copper to treat breast cancer // Science. – 2015. – Vol. 349. – № 6244. – P. 128–129.
40. *Chan N., Willis A., Kornhauser N. et al.* Influencing the Tumor Microenvironment: A Phase II Study of Copper Depletion Using Tetrathiomolybdate in Patients with Breast Cancer at High Risk for Recurrence and in Preclinical Models of Lung Metastases // Clinical cancer research: an official journal of the American Association for Cancer Research. – 2017. – Vol. 23. – № 3. – P. 666–676.
41. *Couch F.J., Shimelis H., Hu C. et al.* Associations Between Cancer Predisposition Testing Panel Genes and Breast Cancer // JAMA Oncology. – 2017 (in press).
42. *Easton D.F., Pharoah P.D., Antoniou A.C. et al.* Gene-panel sequencing and the prediction of breast-cancer risk // The New England Journal of Medicine. – 2015. – Vol. 372. – № 23. – P. 2243–2257.
43. *Kean S.* Breast cancer. The «other» breast cancer genes // Science. – 2014. – Vol. 28. – № 343. – P. 1457–1459.
44. *Sokolenko A., Imyanitov E.* Multigene testing for breast cancer risk assessment: an illusion of added clinical value // Chinese Clinical Oncology. – 2017. – Vol. 6. – № 2. – P. 15.
45. *Thompson E.R., Rowley S.M., Li N. et al.* Panel Testing for Familial Breast Cancer: Calibrating the Tension Between Research and Clinical Care // Journal of Clinical Oncology. – 2016. – Vol. 34. – № 13. – P. 1455–1459.

46. *Iyevleva A.G., Imyanitov E.N.* Cytotoxic and targeted therapy for hereditary cancers // Hereditary Cancer in Clinical Practice. – 2016. – Vol. 14. – № 1. – P. 17.

47. *Moiseyenko V.M., Dolmatov G.D., Moiseyenko F.V. et al.* High efficacy of cisplatin neoadjuvant therapy in a prospective series of patients carrying BRCA1 germ-line mutation // Medical Oncology. – 2015. – Vol. 32. – № 4. – P. 89.

48. *Robson M., Im S.A., Senkus E. et al.* Olaparib for Metastatic Breast Cancer in Patients with a Germline BRCA Mutation // The New England Journal of Medicine. – 2017. – P. 377. – № 6. – P. 523–533.

49. *Martins F.C., De S., Almendro V. et al.* Evolutionary pathways in BRCA1-associated breast tumors // Cancer Discovery. – 2012. – Vol. 2. – № 6. – P. 503–511.

50. *Sokolenko A.P., Savonevich E.L., Ivantsov A.O. et al.* Rapid selection of BRCA1-proficient tumor cells during neoadjuvant therapy for ovarian cancer in BRCA1 mutation carriers // Cancer Letters. – 2017. – Vol. 397. – P. 127–132.

51. *Boudin L., Gonçalves A., Sabatier R. et al.* Highly favorable outcome in BRCA-mutated metastatic breast cancer patients receiving high-dose chemotherapy and autologous hematopoietic stem cell transplantation // Bone Marrow Transplantation. – 2017. – Vol. 52. – № 3. – P. 498.

52. *Wang Y., Waters J., Leung M.L. et al.* Clonal evolution in breast cancer revealed by single nucleus genome sequencing // Nature. – 2014. – Vol. 512. – № 7513. – P. 155–160.

53. *Nolan E., Savas P., Policheni A.N. et al.* Combined immune checkpoint blockade as a therapeutic strategy for BRCA1-mutated breast cancer // Science Translational Medicine. – 2017 (in press).

54. *Tung N., Lin N.U., Kidd J. et al.* Frequency of Germline Mutations in 25 Cancer Susceptibility Genes in a Sequential Series of Patients With Breast Cancer // Journal of Clinical Oncology. – 2016. – Vol. 34. – № 13. – P. 1460–1468.

References

1. *Woolston C.* Breast cancer. Nature. 2015 Nov 19; 527(7578): S101. doi: 10.1038/527S101a.

2. *Greaves M.* Cancer causation: the Darwinian downside of past success? Lancet Oncol. 2002 Apr; 3(4): 244-51.

3. *Fisher B.* The evolution of paradigms for the management of breast cancer: a personal perspective. Cancer Res. 1992 May 1; 52(9): 2371-83.

4. *Bleyer A, Welch H.G.* Effect of three decades of screening mammography on breast-cancer incidence. N Engl J Med. 2012 Nov 22; 367(21): 1998-2005. doi: 10.1056/NEJMoa1206809.

5. *Welch H.G., Prorok P.C., O'Malley A.J., Kramer B.S.* Breast-Cancer Tumor Size, Overdiagnosis, and Mammography Screening Effectiveness. N Engl J Med. 2016 Oct 13; 375(15): 1438-1447. doi: 10.1056/NEJMoa1600249.

6. *Lannin D.R., Wang S.* Are Small Breast Cancers Good because They Are Small or Small because They Are Good? N Engl J Med. 2017 Jun 8; 376(23): 2286-91.

7. *Miller A.B., Wall C., Baines C.J., Sun P., To T., Narod S.A.* Twenty five year follow-up for breast cancer incidence and mortality of the Canadian National Breast Screening Study: randomised screening trial. BMJ. 2014 Feb 11; 348: g366. doi: 10.1136/bmj.g366.

8. *Anderson B.O.* Breast cancer--thinking globally. Science. 2014 Mar 28; 343(6178): 1403. doi: 10.1126/science.1253344.

9. *Welch H.G., Gorski D.H., Albertsen P.C.* Trends in Metastatic Breast and Prostate Cancer--Lessons in Cancer Dynamics. N Engl J Med. 2015 Oct 29; 373(18): 1685-7. doi: 10.1056/NEJMp1510443.

10. *Servick K.* Breast cancer. Breast cancer: a world of differences. Science. 2014 Mar 28; 343(6178): 1452-3. doi: 10.1126/science.343.6178.1452.

11. *Nelson E.R., Wardell S.E., Jasper J.S., Park S., Suchindran S., Howe M.K., Carver N.J., Pillai R.V., Sullivan P.M., Sondhi V., Umetani M., Geradts J., McDonnell D.P.* 27-Hydroxycholesterol links hypercholesterolemia and breast cancer pathophysiology. Science. 2013 Nov 29; 342(6162): 1094-8. doi: 10.1126/science.1241908.

12. *Kaiser J.* Cancer. Cholesterol forges link between obesity and breast cancer. Science. 2013 Nov 29; 342(6162): 1028. doi: 10.1126/science.342.6162.1028.

13. *Warner M., Gustafsson J.A.* On estrogen, cholesterol metabolism, and breast cancer. N Engl J Med. 2014 Feb 6; 370(6): 572-3. doi: 10.1056/NEJMcibr1315176.

14. *Bidwell B.N., Slaney C.Y., Withana N.P., Forster S., Cao Y., Loi S., Andrews D., Mikeska T., Mangan N.E., Samarajiwa S.A., de Weerd N.A., Gould J., Argani P., Möller A., Smyth M.J., Anderson R.L., Hertzog P.J., Parker B.S.* Silencing of Irf7 pathways in breast cancer cells promotes bone metastasis through immune escape. Nat Med. 2012 Aug; 18(8): 1224-31. doi: 10.1038/nm.2830. Epub 2012 Jul 22.

15. *Noh H., Eomm M., Han A.* Usefulness of pretreatment neutrophil to lymphocyte ratio in predicting disease-specific survival in breast cancer patients. J Breast Cancer. 2013 Mar; 16(1): 55-9. doi: 10.4048/jbc.2013.16.1.55. Epub 2013 Mar 31.

16. *Han Y., Yu Z., Wen S., Zhang B., Cao X., Wang X.* Prognostic value of chemotherapy-induced neutropenia in early-stage breast cancer. Breast Cancer Res Treat. 2012 Jan; 131(2): 483-90. doi: 10.1007/s10549-011-1799-1. Epub 2011 Oct 5.

17. *Coffelt S.B., Kersten K., Doornebal C.W., Weiden J., Vrijland K., Hau C.S., Verstegen N.J.M., Ciampricotti M., Hawinkels L.J.A.C., Jonkers J., de Visser K.E.* IL-17-producing γδ T cells and neutrophils conspire to promote breast cancer metastasis. Nature. 2015 Jun 18; 522(7556): 345-348.

18. *Wculek S.K., Malanchi I.* Neutrophils support lung colonization of metastasis-initiating breast cancer cells. Nature. 2015 Dec 17; 528(7582): 413-7. doi: 10.1038/nature16140. Epub 2015 Dec 9.

19. *Aceto N., Bardia A., Miyamoto D.T., Donaldson M.C., Wittner B.S., Spencer J.A., Yu M., Pely A., Engstrom A., Zhu H., Brannigan B.W., Kapur R., Stott S.L., Shioda T., Ramaswamy S., Ting D.T., Lin C.P., Toner M., Haber D.A., Maheswaran S.* Circulating tumor cell clusters are oligoclonal precursors of breast cancer metastasis. Cell. 2014 Aug 28; 158(5): 1110-22. doi: 10.1016/j.cell.2014.07.013.

20. *Lawson D.A., Bhakta N.R., Kessenbrock K., Prummel K.D., Yu Y., Takai K., Zhou A., Eyob H., Balakrishnan S., Wang C.Y., Yaswen P., Goga A., Werb Z.* Single-cell analysis reveals a stem-cell program in human metastatic breast cancer cells. Nature. 2015 Oct 1; 526(7571): 131-5. doi: 10.1038/nature15260. Epub 2015 Sep 23.

21. *Schwartz R.S., Erban J.K.* Timing of Metastasis in Breast Cancer. N Engl J Med. 2017 Jun 22; 376(25): 2486-2488. doi: 10.1056/NEJMcibr1701388.

22. *Hosseini H., Obradović M.M., Hoffmann M., Harper K.L., Sosa M.S., Werner-Klein M., Nanduri L.K., Werno C., Ehrl C., Maneck M., Patwary N., Haunschild G., Gužvić M., Reimelt C., Grauvogl M., Eichner N., Weber F., Hartkopf A.D., Taran F.A., Brucker S.Y., Fehm T., Rack B., Buchholz S., Spang R., Meister G., Aguirre-Ghiso J.A., Klein C.A.* Early dissemination seeds metastasis in breast cancer. Nature. 2016 (in press). doi: 10.1038/nature20785. [Epub ahead of print].

23. *Harper K.L., Sosa M.S., Entenberg D., Hosseini H., Cheung J.F., Nobre R., Avivar-Valderas A., Nagi C., Girnius N., Davis R.J., Farias E.F., Condeelis J., Klein C.A., Aguirre-Ghiso J.A.* Mechanism of early dissemination and metastasis in Her2 (+) mammary cancer. Nature. 2016 (in press). doi: 10.1038/nature20609. [Epub ahead of print].

24. *Wagenblast E., Soto M., Gutiérrez-Ángel S., Hartl C.A., Gable A.L., Maceli A.R., Erard N., Williams A.M., Kim S.Y., Dickopf S., Harrell J.C., Smith A.D., Perou C.M., Wilkinson J.E., Hannon G.J., Knott S.R.* A model of breast cancer heterogeneity reveals vascular mimicry as a driver of metastasis. Nature. 2015 Apr 16; 520(7547): 358-62. doi: 10.1038/nature14403. Epub 2015 Apr 8.

25. *Olivotto I.A., Truong P.T., Speers C.H., Bernstein V., Allan S.J., Kelly S.J., Lesperance M.L.* Time to stop progesterone receptor testing in breast cancer management. J Clin Oncol. 2004 May 1; 22(9): 1769-70. doi: 10.1200/JCO.2004.99.251.

26. *Mohammed H., Russell I.A., Stark R., Rueda O.M., Hickey T.E., Tarulli G.A., Serandour A.A., Birrell S.N., Bruna A., Saadi A., Menon S., Hadfield J., Pugh M., Raj G.V., Brown G.D., D'Santos C., Robinson J.L., Silva G., Launchbury R., Perou C.M., Stingl J., Caldas C., Tilley W.D., Carroll J.S.* Progesterone receptor modulates ERα action in breast cancer. Nature. 2015 Jul 16; 523(7560): 313-7. doi: 10.1038/nature14583. Epub 2015 Jul 8.

27. *Antonarakis E.S., Lu C., Wang H., Luber B., Nakazawa M., Roeser J.C., Chen Y., Mohammad T.A., Chen Y., Fedor H.L., Lotan T.L., Zheng Q., De Marzo A.M., Isaacs J.T., Isaacs W.B., Nadal R., Paller C.J., Denmeade S.R., Carducci M.A., Eisenberger M.A., Luo J.* AR-V7 and resistance to enzalutamide and abiraterone in prostate cancer. N Engl J Med. 2014 Sep 11; 371(11): 1028-38. doi: 10.1056/NEJMoa1315815. Epub 2014 Sep 3.

28. *Groenendijk F.H., Zwart W., Floore A., Akbari S., Bernards R.* Estrogen receptor splice variants as a potential source of false-positive estrogen receptor status in breast cancer diagnostics. Breast Cancer Res Treat. 2013 Aug; 140(3): 475-84. doi: 10.1007/s10549-013-2648-1. Epub 2013 Aug 4.

29. *Ellis M.J., Ding L., Shen D., Luo J., Suman V.J., Wallis J.W., Van Tine B.A., Hoog J., Goiffon R.J., Goldstein T.C., Ng S., Lin L., Crowder R., Snider J., Ballman K., Weber J., Chen K., Koboldt D.C., Kandoth C., Schierding W.S., McMichael J.F., Miller C.A., Lu C., Harris C.C., McLellan M.D., Wendl M.C., DeSchryver K., Allred D.C., Esserman L., Unzeitig G., Margenthaler J., Babiera G.V., Marcom P.K., Guenther J.M., Leitch M., Hunt K., Olson J., Tao Y., Maher C.A., Fulton L.L., Fulton R.S., Harrison M., Oberkfell B., Du F., Demeter R., Vickery T.L., Elhammali A., Piwnica-Worms H., McDonald S., Watson M., Dooling D.J., Ota D., Chang L.W., Bose R., Ley T.J., Piwnica-Worms D., Stuart J.M., Wilson R.K., Mardis E.R.* Whole-genome analysis informs breast cancer response to aromatase inhibition. Nature. 2012 Jun 10; 486(7403): 353-60. doi: 10.1038/nature11143.

30. *Oesterreich S., Davidson N.E.* The search for ESR1 mutations in breast cancer. Nat Genet. 2013 Dec; 45(12): 1415-6. doi: 10.1038/ng.2831.

31. *Robinson D.R., Wu Y.M., Vats P., Su F., Lonigro R.J., Cao X., Kalyana-Sundaram S., Wang R., Ning Y., Hodges L., Gursky A., Siddiqui J., Tomlins S.A., Roychowdhury S., Pienta K.J., Kim S.Y., Roberts J.S., Rae J.M., Van Poznak C.H., Hayes D.F., Chugh R., Kunju L.P., Talpaz M., Schott A.F., Chinnaiyan A.M.* Activating ESR1 mutations in hormone-resistant metastatic breast cancer. Nat Genet. 2013 Dec; 45(12): 1446-51. doi: 10.1038/ng.2823. Epub 2013 Nov 3.

32. *Toy W., Shen Y., Won H., Green B., Sakr R.A., Will M., Li Z., Gala K., Fanning S., King T.A., Hudis C., Chen D., Taran T., Hortobagyi G., Greene G., Berger M., Baselga J., Chandarlapaty S.* ESR1 ligand-binding domain mutations in hormone-resistant breast cancer. Nat Genet. 2013 Dec; 45(12): 1439-45. doi: 10.1038/ng.2822. Epub 2013 Nov 3.

33. *Schiavon G., Hrebien S., Garcia-Murillas I., Cutts R.J., Pearson A., Tarazona N., Fenwick K., Kozarewa I., Lopez-Knowles E., Ribas R., Nerurkar A., Osin P., Chandarlapaty S., Martin L.A., Dowsett M., Smith I.E., Turner N.C.* Analysis of ESR1 mutation in circulating tumor DNA demonstrates evolution during therapy for metastatic breast cancer. Sci Transl Med. 2015 Nov 11; 7(313): 313ra182. doi: 10.1126/scitranslmed.aac7551.

34. *Fribbens C., O'Leary B., Kilburn L., Hrebien S., Garcia-Murillas I., Beaney M., Cristofanilli M., Andre F., Loi S., Loibl S., Jiang J., Bartlett C.H., Koehler M., Dowsett M., Bliss J.M., Johnston S.R., Turner N.C.* Plasma ESR1 Mutations and the Treatment of Estrogen Receptor-Positive Advanced Breast Cancer. J Clin Oncol. 2016 Sep 1; 34(25): 2961-8. doi: 10.1200/JCO.2016.67.3061. Epub 2016 Jun 6.

35. *Yu M., Bardia A., Aceto N., Bersani F., Madden M.W., Donaldson M.C., Desai R., Zhu H., Comaills V., Zheng Z., Wittner B.S., Stojanov P., Brachtel E., Sgroi D., Kapur R., Shioda T., Ting D.T., Ramaswamy S., Getz G., Iafrate A.J., Benes C., Toner M., Maheswaran S., Haber D.A.* Cancer therapy. Ex vivo culture of circulating breast tumor cells for individualized testing of drug susceptibility. Science. 2014 Jul 11; 345(6193): 216-20. doi: 10.1126/science.1253533.

36. *Magnani L., Frige G., Gadaleta R.M., Corleone G., Fabris S., Kempe M.H., Versbure P.J., Barozzi I., Vircillo V., Hong S.P., Perone Y., Saini M., Trumpp A., Viale G., Neri A., Ali S., Colleoni M.A., Pruneri G., Minucci S.* Acquired CYP19A1 amplification is an early specific mechanism of aromatase inhibitor resistance in ERα metastatic breast cancer. Nat Genet. 2017 Mar; 49(3): 444-450. doi: 10.1038/ng.3773. Epub 2017 Jan 23.

37. *Lee M.J., Ye A.S., Gardino A.K., Heijink A.M., Sorger P.K., MacBeath G., Yaffe M.B.* Sequential application of anticancer drugs enhances cell death by rewiring apoptotic signaling networks. Cell. 2012 May 11; 149(4): 780-94. doi: 10.1016/j.cell.2012.03.031.

38. *Erler J.T., Linding R.* Network medicine strikes a blow against breast cancer. Cell. 2012 May 11; 149(4): 731-3. doi: 10.1016/j.cell.2012.04.014.

39. *Garber K.* Targeting copper to treat breast cancer. Science. 2015 Jul 10; 349(6244): 128-9. doi: 10.1126/science.349.6244.128.

40. *Chan N., Willis A., Kornhauser N., Ward M.M., Lee S.B., Nackos E., Seo B.R., Chuang E., Cigler T., Moore A., Donovan D., Vallee Cobham M., Fitzpatrick V., Schneider S., Wiener A., Guillaume-Abraham J., Aljom E., Zelkowitz R., Warren J.D., Lane M.E., Fischbach C., Mittal V., Vahdat L.* Influencing the Tumor Microenvironment: A Phase II Study of Copper Depletion Using Tetrathiomolybdate in Patients with Breast Cancer at High Risk for Recurrence and in Preclinical Models of Lung Metastases. Clin Cancer Res. 2017 Feb 1; 23(3): 666-676. doi: 10.1158/1078-0432.CCR-16-1326. Epub 2016 Oct 21.

41. *Couch F.J., Shimelis H., Hu C., Hart S.N., Polley E.C., Na J., Hallberg E., Moore R., Thomas A., Lilyquist J., Feng B., McFarland R., Pesaran T., Huether R., LaDuca H., Chao E.C., Goldgar D.E., Dolinsky J.S.* Associations Between Cancer Predisposition Testing Panel Genes and Breast Cancer. JAMA Oncol. 2017 (in press). doi: 10.1001/jamaoncol.2017.0424. [Epub ahead of print].

42. *Easton D.F., Pharoah P.D., Antoniou A.C., Tischkowitz M., Tavtigian S.V., Nathanson K.L., Devilee P., Meindl A., Couch F.J., Southey M., Goldgar D.E., Evans D.G., Chenevix-Trench G., Rahman N., Robson M., Domchek S.M., Foulkes W.D.* Gene-panel sequencing and the prediction of breast-cancer risk. N Engl J Med. 2015 Jun 4; 372(23): 2243-57. doi: 10.1056/NEJMsr1501341. Epub 2015 May 27.

43. *Kean S.* Breast cancer. The "other" breast cancer genes. Science. 2014 Mar 28; 343(6178): 1457-9. doi: 10.1126/science.343.6178.1457.

44. *Sokolenko A., Imyanitov E.* Multigene testing for breast cancer risk assessment: an illusion of added clinical value. Chin Clin Oncol. 2017 Apr; 6(2): 15. doi: 10.21037/cco.2017.03.02.

45. *Thompson E.R., Rowley S.M., Li N., McInerny S., Devereux L., Wong-Brown M.W., Trainer A.H., Mitchell G., Scott R.J., James P.A., Campbell I.G.* Panel Testing for Familial Breast Cancer: Calibrating the Tension Between Research and Clinical Care. J Clin Oncol. 2016 May 1; 34(13): 1455-9. doi: 10.1200/JCO.2015.63.7454. Epub 2016 Jan 19.

46. *Iyevleva A.G., Imyanitov E.N.* Cytotoxic and targeted therapy for hereditary cancers. Hered Cancer Clin Pract. 2016 Aug 23; 14(1): 17. doi: 10.1186/s13053-016-0057-2. eCollection 2016.

47. *Moiseyenko V.M., Dolmatov G.D., Moiseyenko F.V., Ivantsov A.O., Volkov N.M., Chubenko V.A., Abduloeva N.Kh., Bogdanov A.A., Sokolenko A.P., Imyanitov E.N.* High efficacy of cisplatin neoadjuvant therapy in a prospective series of patients carrying BRCA1 germ-line mutation. Med Oncol. 2015 Apr; 32(4): 89.

48. *Robson M., Im S.A., Senkus E., Xu B., Domchek S.M., Masuda N., Delaloge S., Li W., Tung N., Armstrong A., Wu W., Goessl C., Runswick S., Conte P.* Olaparib for Metastatic Breast Cancer in Patients with a Germline BRCA Mutation. N Engl J Med. 2017 Aug 10; 377(6): 523-533. doi: 10.1056/NEJMoa1706450. Epub 2017 Jun 4.

49. *Martins F.C., De S., Almendro V., Gönen M., Park S.Y., Blum J.L., Herlihy W., Ethington G., Schnitt S.J., Tung N., Garber J.E., Fetten K., Michor F., Polyak K.* Evolutionary pathways in BRCA1-associated breast tumors. Cancer Discov. 2012 Jun; 2(6): 503-11. doi: 10.1158/2159-8290.CD-11-0325. Epub 2012 Apr 10.

50. *Sokolenko A.P., Savonevich E.L., Ivantsov A.O., Raskin G.A., Kuligina E.S., Gorodnova T.V., Preobrazhenskaya E.V., Kleshchov M.A., Tiurin V.I., Mukhina M.S., Kotiv K.B., Shulga A.V., Kuznetsov S.G., Berlev I.V., Imyanitov E.N.* Rapid selection of BRCA1-proficient tumor cells during neoadjuvant therapy for ovarian cancer in BRCA1 mutation carriers. Cancer Lett. 2017 Jul 1; 397: 127-132. doi: 10.1016/j.canlet.2017.03.036. Epub 2017 Apr 1.

51. *Boudin L., Gonçalves A., Sabatier R., Moretta J., Sfumato P., Asseeva P., Livon D., Bertucci F., Extra J.M., Tarpin C., Houvenaeghel G., Lambaudie E., Tallet A., Resbeut M., Sobol H., Charafe-Jauffret E., Calmels B., Lemarie C., Bober J.M., Viens P., Eisinger F., Chabannon C.* Highly favorable outcome in BRCA-mutated metastatic breast cancer patients receiving high-dose chemotherapy and autologous hematopoietic stem cell transplantation. Bone Marrow Transplant. 2017 Mar; 52(3): 498. doi: 10.1038/bmt.2016.291. Epub 2017 Jan 16.

52. *Wang Y., Waters J., Leung M.L., Unruh A., Roh W., Shi X., Chen K., Scheet P., Vattathil S., Liang H., Multani A., Zhang H., Zhao R., Michor F., Meric-Bernstam F., Navin N.E.* Clonal evolution in breast cancer revealed by single nucleus genome sequencing. Nature. 2014 Aug 14; 512(7513): 155-60. doi: 10.1038/nature13600. Epub 2014 Jul 30.

53. *Nolan E., Savas P., Policheni A.N., Darcy P.K., Vaillant F., Mintoff C.P., Dushyanthen S., Mansour M., Pang J.B., Fox S.B., Kathleen Cuningham Foundation Consortium for Research into Familial Breast Cancer (kConFab), Perou C.M., Visvader J.E., Gray D.H.D., Loi S., Lindeman G.J.* Combined immune checkpoint blockade as a therapeutic strategy for BRCA1-mutated breast cancer. Sci Transl Med. 2017 (in press).

54. *Tung N., Lin N.U., Kidd J., Allen B.A., Singh N., Wenstrup R.J., Hartman A.R., Winer E.P., Garber J.E.* Frequency of Germline Mutations in 25 Cancer Susceptibility Genes in a Sequential Series of Patients With Breast Cancer. J Clin Oncol. 2016 May 1; 34(13): 1460-8.

© Е.М. Бит-Сава и др., 2017
УДК 618.19-006.6-089
ББК 55.691.3-59

[1] Санкт-Петербургский клинический научно-практический центр специализированных видов медицинской помощи (онкологический) (Россия, Санкт-Петербург)

[2] Санкт-Петербургский государственный педиатрический медицинский университет Минздрава России (Россия, Санкт-Петербург)

НОВЫЕ ПОХОДЫ В ХИРУРГИИ РАКА МОЛОЧНОЙ ЖЕЛЕЗЫ

Е.М. Бит-Сава[1,2], В.В. Егоренков[1], А.О. Дамениа[1], О.А. Мельникова[1], Р.М. Ахмедов[1], М.А. Моногарова[1], М.Г. Анчабадзе[1], В.М. Моисеенко[1]

NEW APPROACHES IN BREAST CANCER SURGERY

Е.М. Бит-Сава[1,2]
Доктор медицинских наук, профессор, врач-онколог, СПб КНПЦ СВМП(о), СПбГПМУ, кафедра онкологии, детской онкологии и лучевой терапии, 197758, Россия, Санкт-Петербург, пос. Песочный, Ленинградская ул, 68А. Тел.: 8 (909) 586-83-07, E-mail: bit-sava@mail.ru. SPIN код: 5829-5573.

В.В. Егоренков[1]
Кандидат медицинских наук, заведующий отделением опухолей кожи, костей, мягких тканей, молочной железы. E-mail: v.egorenkov@inbox.ru.

А.О. Дамениа[1]
Кандидат медицинских наук, врач-онколог. E-mail: dr.damenia@rambler.ru.

О.А. Мельникова[1]
Кандидат медицинских наук, врач-онколог. E-mail: melnikova_0000@mail.ru.

Р.М. Ахмедов[1]
Врач-онколог. E-mail: little-doctor1989@yandex.ru.

М.А. Моногарова[1]
Врач-онколог. E-mail: monomarishka@mail.ru.

М.Г. Анчабадзе[1]
Врач-онколог. E-mail: anchabadze_mari@mail.ru.

В.М. Моисеенко[1]
Доктор медицинских наук, профессор, заслуженный врач РФ, директор СПб КНПЦ СВМП (о). E-mail: moiseyenkov@gmail.com.

E.M. Bit-Sava[1,2]
Doctor of Medicine, Professor, Oncologist, St. Petersburg Clinical Scientific and Practical Center of Specialized Medical Assistance (Oncological), St. Petersburg State Pediatric Medical University, Ministry of Health of Russia, Department of Oncology, Pediatric Oncology and Radiation Therapy, 197758, Russia, St. Petersburg, Pesochnyi, Leningradskaya str., 68 A. Phone: 8 (909) 586-83-07, E-mail: bit-sava@mail.ru. SPIN-code: 5829-5573.

V.V. Egorenkov[1]
Candidate of Medicine, Head of the Department of Tumors of the Skin, Bones, Soft Tissues and the Breast Cancer. E-mail: v.egorenkov@inbox.ru.

A.O. Damenia[1]
Candidate of Medicine, Oncologist. E-mail: dr.damenia@rambler.ru.

O.A. Melnikova[1]
Candidate of Medicine, Oncologist. E-mail: melnikova_0000@mail.ru.

R.M. Akhmedov[1]
Oncologist. E-mail: little-doctor1989@yandex.ru.

M.A. Monogarova[1]
Oncologist. E-mail: monomarishka@mail.ru.

M.G. Anchabandze[1]
Oncologist. E-mail: anchabadze_mari@mail.ru.

V.M. Moiseyenko[1]
Doctor of Medicine, Professor, Honored Doctor of the Russian Federation,
Head of St. Petersburg Clinical Scientific and Practical Center
of Specialized Medical Assistance (Oncological).
E-mail: moiseyenkov@gmail.com.

В настоящее время соблюдение онкологической безопасности при хирургическом лечении больных раком молочной железы неотъемлемо сопряжено с достижением оптимального косметического результата. За последнее столетие методы оперативных вмешательств эволюционировали от обширной, калечащей мастэктомии по Холстеду до туморэктомии и биопсии сигнального лимфатического узла. На сегодняшний день органосохраняющая операция с адъювантной лучевой терапией остается «золотым» стандартом в лечении больных ранним раком молочной железы. Широкое использование методик пластической хирургии позволило ввести понятие «онкопластической операции». Радикальная мастэктомия остается востребованной операцией, но это скорее обусловлено традиционным, исторически сложившимся взглядом пациентов (а в ряде случаев и онкологов), на данный вид оперативного вмешательства как на более радикальный метод лечения. Тем не менее, согласно современным тенденциям, планирование и проведение мастэктомии должно сопровождаться одномоментной или отсроченной реконструкцией молочной железы. Существенно улучшить качественный показатель выполненного лечения, а именно его эстетический компонент, позволяет подкожная, кожесохраняющая мастэктомия с немедленной реконструктивно-пластической операцией. Использование эндоскопических методов открывает альтернативные варианты миниинвазивных оперативных вмешательств. Современные тенденции в минимизации хирургии распространяются не только на ткань молочной железы, но и на подмышечные лимфатические узлы. Вошедшая в стандарт биопсия сигнальных лимфатических узлов при раннем раке молочной железы сегодня расширяет диапазон показаний, распространяясь на больных с положительным сигнальным лимфатическим узлом.

Ключевые слова: *рак молочной железы, органосохраняющая операция, онкопластическая операция, реконструктивно-пластическая операция, эндоскопическая мастэктомия, сигнальный лимфатический узел, биопсия сигнальных лимфатических узлов.*

Today compliance with oncological safety in the surgical treatment of breast cancer is inherent in achievement of the optimal cosmetic result. Over the past century surgical treatment of breast cancer has evolved from an extensive, crippling mastectomy in Holstead's way to a tumorectomy and a biopsy of the sentinel lymph nodes. At the same time the integration of plastic and vascular surgery into oncology of breast made it possible to expand the range of reconstructive and plastic surgeries. Nowadays a breast conserving surgery with adjuvant radiotherapy remains the «gold» standard in treatment of patients with early breast cancer. The widespread usage of breast plastic surgery technics allowed to increase the number of breast conserving surgeries and to introduce the concept of «oncoplastic surgeries». A radical mastectomy remains a high-demand surgery which is likely determined by the traditional and historical views of patients. In some cases oncologists also consider this type of surgery as a more radical method of treatment. Nevertheless, according to the new trends planning and carrying out of mastectomy should be combined with a reconstructive breast surgery. A subcutaneous, skin-preserving mastectomy with an immediate reconstructive breast surgery allows to significantly improve the quality of the treatment, i.e. its aesthetic component. The usage of endoscopic methods discovers the alternative versions of minimally invasive operations. New trends in the breast cancer surgery minimization are common not only for the breast tissue but also for the axillary lymph nodes. A biopsy of the sentinel lymph nodes has become a standard procedure in the early stages of breast cancer. Today it expands the range of indications and spreads on patients with a positive sentinel lymph node.

Keywords: *breast cancer, breast conserving surgery, oncoplastic surgery, reconstructive-plastic surgery, endoscopic mastectomy, biopsy of sentinel lymph nodes.*

Введение

За последнее время взгляды на хирургическое лечение рака молочной железы (РМЖ) претерпели серьезные изменения. Основные принципы этого лечения сегодня заключаются в соблюдении баланса между радикальностью и косметическим эффектом. Современные программы скрининга и диагностики позволяют установить диагноз РМЖ на ранней стадии заболеваниия и тем самым избежать проведения мастэктомии. В тех случаях, когда удаление молочной железы все же представляется целесо-

образным, предпочтительнее выполнение подкожной или кожесохраняющей мастэктомии с одномоментной реконструктивно-пластической операцией (РПО).

Эндоскопическая кожесохраняющая мастэктомия с немедленной РПО представляет собой современный вариант хирургического лечения раннего РМЖ, обеспечивая онкологическую безопасность и отличный эстетический результат. Восполнение объема молочной железы может быть осуществимо за счет собственных тканей (кожно-мышечных и мышечных лоскутов), эндопротеза или их комбинации. В настоящее время существует множество видов и модификаций силиконовых, солевых эндопротезов, но тем не менее, в большинстве случаев их установка требует еще и дополнительного покрытия. Это достигается применением кожно-мышечных, мышечных, дермальных лоскутов или ацеллюлярного дермального матрикса (АДМ).

Общепринятым стандартом в хирургии раннего РМЖ сегодня является органосохраняющая операция (ОСО) с последующей дистанционной лучевой терапией (ДЛТ). Уменьшение размеров опухоли после неоадъювантной химиотерапии при местно-распространенном РМЖ также способствует проведению ОСО, не влияя на частоту местного рецидива и показатели общей, безрецидивной выживаемости. Ведь основным принципом при выполнении ОСО является отсутствие опухолевых клеток в краях резекции, что должно сводить к минимуму риск рецидива РМЖ. Зачастую онкологическая безопасность достигается за счет широкой резекции, приводящей к существенному дефекту молочной железы, но в задачи онкопластической хирургии как раз и входит ликвидация такового.

В соответствии с концепцией миниинвазивной хирургии, активно используется методика биопсии сигнальных лимфатических узлов (БСЛУ) у больных РМЖ не только с клинически негативными лимфатическими узлами, но и при метастатическом поражении 1-2 сигнальных лимфатических узлов (СЛУ).

Иначе говоря, направленность современного хирургического лечения РМЖ базируется на щадящих вариантах хирургического вмешательства как на молочной железе, так и на подмышечной области.

Органосохраняющие и онкопластические операции

Понятие «органосохраняющая операция» включает в себя полное удаление опухоли с запасом окружающей здоровой ткани, сопровождающееся подмышечной лимфодиссекцией (ПЛД). В основу стандартизации ОСО легло отсутствие различий в долгосрочных результатах лечения после радикальной мастэктомии по сравнению с радикальной секторальной резекцией и последующей лучевой терапией [1–3].

Выбор метода хирургического лечения определяется с учетом молекулярно-биологических и клинических характеристик РМЖ (стадии, иммуногистохимического статуса, степени гистологической злокачественности, мутации генов *BRCA1, BRRCA2, RAD50, CHEK2,* скопления микрокальцинатов, мультицентрического роста, локализации и размера опухоли относительно молочной железы и др.). Последний показатель может уменьшаться в результате проведения неоадъювантной химиотерапии. Ключевыми аспектами при проведении ОСО, несомненно, являются риск возникновения местного рецидива и достижение удовлетворительного эстетического вида молочной железы. Местный рецидив в 80–90% локализуется в области послеоперационного рубца, иначе говоря, чем дальше от ложа опухоли, тем меньше риск возникновения рака. В соответствии с рекомендациями Society of Surgical Oncology (SSO) и American Society for Radiation Oncology (ASTRO), наименьший риск рецидива РМЖ может быть обеспечен при «негативных» хирургических краях; как правило, наличие опухолевых клеток в краях резекции требует дополнительной резекции [4, 5]. Что касается косметического результата, то закономерна корреляция последнего с локализацией опухоли и объемом резекции молочной железы (туморэктомия, лампэктомия, квадрантэктомия).

В течение последних лет при проведении хирургического лечения РМЖ онкологи активно заимствуют различные «приемы» пластической хирургии. Онкопластические операции – менее травматичные и трудоемкие по сравнению с реконструктивно-пластическими, но в большинстве случаев они требуют проведения дополнительной лучевой терапии. При планировании онкопластической операции необходимо учесть те же критерии, что и при ОСО, тщательно оценить размер и локализацию опухоли в соответствии с вариантом замещения дефекта [6].

Методы, используемые в настоящее время для восстановления дефектов, основаны на двух различных концепциях, а именно, на перемещении и замещении объема молочной железы. В первом случае после радикальной резекции выполняется либо перераспределение (перегруппировка) сохраненной ткани внутри молочной железы, либо маммопластика (редукционная мастопексия). Замещение объема молочной железы при онкопластической операции осуществляется с помощью аутологичной ткани (торакоэпигастрального или торакодорзального лоскута) [7, 8]. При выборе варианта онкопластической операции крайне важны разметка и последующие кожные разрезы, которые выполняются в соответствии с локализацией опухоли и возможностью ре-моделирования объема молочной железы. Например, при центральной локализации опухоли возможно использование разметки для циркулярной мастопексии, при близком расположении к сосково-ареолярному комплексу (САК) – по Grisotti, Batwing и т.д. [7–9]. При локализации в нижних квадрантах, птозе III-IV степени часто используется разметка по Wise (Рис. 1).

Рисунок 1. Пациентка К. 56 лет. Рак левой молочной железы pT2N1M0, люминальный А тип, состояние после онкопластической операции, лучевой терапии левой молочной железы и симметризирующей редукционной маммопластики справа (А – вид спереди до операции, В – вид сбоку после операции и лучевой терапии, С – вид спереди после операции и лучевой терапии).

Что касается вариантов восстановления дефекта после резекции опухоли, то проще использовать местные ткани (формирование и перемещение гландулярных ножек). «Перестановка» или местный перенос тканей является наиболее распространенным вариантом онкопластической операции, позволяющим «перераспределить» паренхиму в зону дефекта. Замещение дефицита выполняется во вторую очередь (после резекции опухоли), в соответствии с принципами абластики.

Одним из ключевых моментов в перераспределении ткани играет подкожная мобилизация паренхимы. За счет железистой мобилизации формируются гландулярные лоскуты, используемые в качестве «наполнителя» молочной железы [6, 10, 11]. Для ликвидации дефекта в нижних квадрантах в большинстве случаев применима верхняя гландулярная ножка, в верхних квадрантах – нижняя гландулярная ножка. Коррекцию дефекта центральной зоны можно восполнить за счет кожно-гландулярного торакоэпигастрального лоскута, мобилизованного в нижних квадрантах молочной железы [6, 11]. В ряде случаев, когда симметризирующая операция (мастопексия, редукционная маммопластика) на второй молочной железе не может быть выполнена (например, из-за отказа больной), дефицит тканей наружных квадрантов и центральной зоны восполняется лоскутом широчайшей мышцы спины (рис. 2).

Таким образом, основной принцип онкопластической хирургии при РМЖ заключается в одновременном соблюдении онкологической безопасности и достижении оптимального эстетического результата [6].

Кожесохраняющая и подкожная мастэктомия

Выполнение мастэктомии предпочтительнее при мультицентрическом раке, наличии опухолевых клеток в краях ре-резекции, местнораспространенном процессе, при котором невозможно проведение или неоадъювантной химиотерапии, или она неэффективна [12, 13]. При модифицированной радикальной мастэктомии по D. Patey и W. Dyson или мастэктомии по J. Madden молочная железа удаляется полностью; сохранить «кожный чехол» и субмаммарную складку позволяет проведение кожесохраняющей, подкожной мастэктомии. Это, несомненно, обеспечивает сохранение естественных контуров в сочетании с реконструкцией собственными тканями и/или эндопротезом [13, 14]. При проведении кожесохраняющей и радикальной мастэктомии частота местного рецидива не различается [10–13, 15, 16]. Опухоли вблизи соска являются противопоказаниями для подкожной

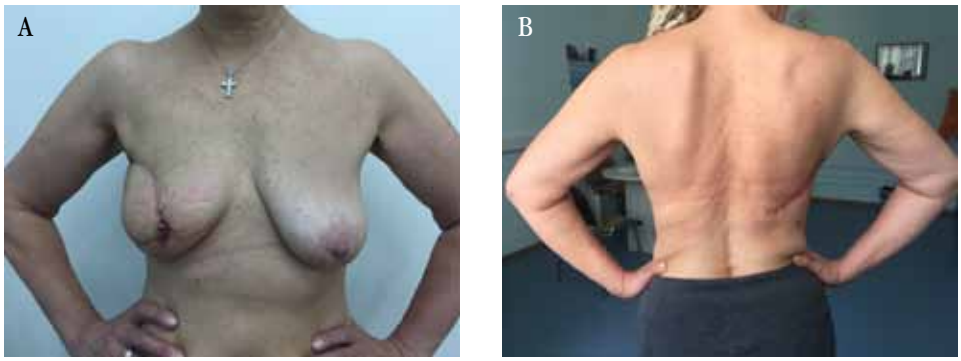

Рисунок 2. Пациентка К. 59 лет. Рак правой молочной железы pT2N0M0, состояние после радикальной резекции правой молочной железы с одномоментной маммопластикой лоскутом широчайшей мышцы спины, лучевой терапией, реконструкцией сосково-ареолярного комплекса местными тканями и свободным кожным трансплантатом (А – вид спереди, В – вид сзади).

мастэктомии, при которой удаляется вся ткань молочной железы, и сохраняется «кожный чехол» с соском и ареолой (рис. 3).

Во время подкожной мастэктомии ткань за соском подлежит резекции и срочному морфологическому исследованию. Наличие опухолевых клеток за соском требует полного удаления САК. При выполнении подкожной мастэктомии нарушается чувствительность соска, возможен полный или частичный некроз САК [16, 17]. Следует отметить, что курение, лучевая терапия в анамнезе, сахарный диабет и ожирение могут увеличить риск некроза и инфекции «кожного чехла» молочной железы [15–17].

Кожесохраняющая и подкожная мастэктомия с одномоментной РПО может выполняться у носителей высокопенетрантных мутаций в генах *BRCA1, BRCA2* [12, 15].

Одним из популярных вариантов консервативной мастэктомии является кожесохраняющая и подкожная эндоскопическая мастэктомия (ЭМ), которую в странах Восточной Азии проводят более чем в половине случаев раннего РМЖ [18–22]. Эндоскопические методики вообще приобрели большую популярность и широко используются при абдоминальных, урологических, торакальных операциях [23–25]. К факторам, ограничивающим проведение миниинвазивных хирургических операций на молочной железе, относятся ее поверхностное расположение, малое операционное поле, а также высокая стоимость расходного материала. А к плюсам эндоскопической техники относят отсутствие разрезов, сохранность «кожного чехла», САК и субмаммарной складки [21–23, 26]. Конечно, себестоимость операции и наличие простого альтернативного метода – ОСО с последующей ДЛТ, – часто ставят под сомнение целесообразность ЭМ [1, 2]. Тем не менее, существует небольшая когорта больных (с ранним РМЖ, центральной локализацией опухоли, небольшим размером железы и отсутствием птоза), которым выполнение миниинвазивной эндоскопической операции может оказаться небесполезным с косметической точки зрения [19–22, 26, 27]. ЭМ выполняется через отверстия по передней подмышечной линии, без удаления САК, с немедленной реконструкцией эндопротезом или в комбинации с мышечным лоскутом [21, 22, 27–29]. Чаще всего реконструкция молочной железы выполняется экспандером (тканевым расширителем) или имплантатом (силиконовым или двухкамерным, наполняемым физиологическим раствором). TRAM/TDL-лоскуты редко применяются при ЭМ, тем более, что для их формирования и фиксации под «кожным чехлом» необходимо широкое операционное поле [26, 28, 29, 33].

Эндоскопические операции на молочной железе активно проводятся в качестве альтернативы традиционным методам как в Европе, так и в Японии, Китае и Корее [26–34]. В Тайланде с 2009 по 2014 гг. было проведено 315 ЭМ у 292 больных ранним РМЖ. В 85,4% этих операций выполнялась эндоскопическая кожесохраняющая/подкожная мастэктомия. Из них в 74% имела место одномоментная реконструкция эндопротезом, в остальных случаях – маммопластика имплантатом в комбинации с собственными тканями (чаще TRAM-лоскутом). В течение небольшого периода наблюдения (3,3–68,6 месяцев) частота местного рецидива составила 1%, послеоперационные осложнения встречались в 15,2%. Косметический эффект, достигнутый в большинстве случаев, позволил авторам заключить, что эндоскопическая техника может быть активно использована для выполнения подкожной и кожесохраняющей мастэктомии с немедленной РПО [18].

В проспективном исследовании Du J. с соавт. провели сравнительный анализ осложнений, долгосрочных итогов лечения и косметического результата среди больных ранним РМЖ, которым выполнялась ОСО (n=189) и ЭМ с одномоментной реконструкцией эндопротезом (n=159). Авторы не обнаружили статистически значимых различий в обеих группах при анализе послеоперационных осложнений, безрецидивной и общей выживаемости, частоте местного рецидива при медиане наблюдения 74 месяца. Эндоскопическая методика обеспечивала лучший эстетический вид, хотя длительность операции и

Рисунок 3. Билатеральный синхронный рак обеих молочных желез, люминальный А подтип (справа – pT1N0, слева – pT1N0). Множественные цистаденопапилломы обеих молочных желез. Состояние после билатеральной подкожной мастэктомии с одномоментной реконструкцией анатомическими имплантатами 300 мл (А – вид спереди до операции, В – вид спереди после операции).

увеличивалась. Авторы пришли к заключению, что ЭМ является онкологически безопасным хирургическим методом лечения раннего РМЖ с отличным косметическим результатам [35]. Следует отметить, что на сегодняшний день рандомизированные исследования, посвященные изучению онкологической безопасности эндоскопических операций при РМЖ, еще не проводились.

Реконструктивно-пластические операции с использованием ацеллюлярного дермального матрикса, нижнего деэпителизированного лоскута

Проведение РПО сразу же после мастэктомии становится все более распространенным методом хирургического лечения РМЖ во всем мире [36, 40]. Для укрытия нижней части эндопротеза при реконструкции аллотрансплантатом с формированием нижней полу-сферы молочной железы необходима дополнительная ткань [36–39]. Использование синтетических сеток технически позволяет восполнить небольшой дефицит покровной ткани, но сопровождается высокой частотой послеоперационных осложнений (лимфорея, капсулярная контрактура и др.) [37]. Использование же АДМ позволяет с легкостью решить данную проблему, однако имеет один существенный недостаток – высокую стоимость (от 3400 $ за АДМ размерами 8х16 см). Биологическая матрица фиксируется к нижней части большой грудной мышцы, под которой установлен эндопротез (тканевой расширитель): иначе говоря, она формирует нижнюю часть кармана и субмаммарную складку для его размещения [37–41]. Аналогичная концепция лежит в основе использования собственного нижнего деэпителизированного лоскута (НДЛ) молочной железы (рис. 4). Отличие заключается лишь в использовании аутологичной ткани вместо биологического субстрата. Деэптелизированный лоскут формируется в области нижне-наружного квадранта и перемещается в зону покрытия имплантата, где сверху фиксируется к нижнему краю большой грудной мышцы, а снизу – к субмаммарной складке [42]. В результате происходит восстановление нижнего склона молочной железы, причем субмаммарная складка сохраняется интактной [41–43].

При сравнительном анализе результатов РПО с использованием НДЛ и АДМ различия в пользу первой группы были отмечены по продолжительности операции (192 и 166 мин, P<0,01), высокому индексу массы тела (ИМТ) и степени птоза III (32 и 25, P<0,01). В этой же группе, с учетом участия собственной ткани молочной железы в реконструкции, теоретически можно было ожидать более высокой частоты местных рецидивов, ипсилатерального рака [43]. Кроме всего прочего, более высокий ИМТ сам по себе является фактором риска РМЖ [42]. Heidi H. Hon с соавт. установили, что частота осложнений, требующая повторной операции (гематома, серома, некроз лоскута, дислокация или нарушение целостности эндопротеза), существенно не отличалась в группах АДМ и НДЛ (P=0,34). Авторы также не выявили преимуществ АДМ над НДЛ при оценке косметических результатов, которые включали объем, форму, контуры молочной железы, образование рубцов, а также уровень субмаммарной складки [43]. Таким образом, использование АДМ затруднено из-за его высокой стоимости, в то время как преимуществ по сравнению с аутологичной тканью у него практически нет.

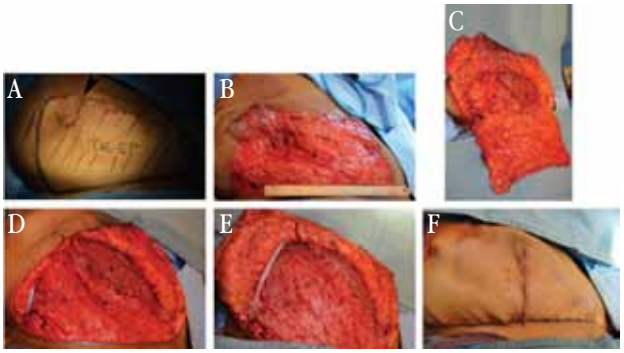

Рисунок 4. Формирование нижнего деэпителизированного лоскута (A – зона деэпителизации, B – замер требуемого лоскута, C – мобилизация лоскута, D – дренирование, E – фиксация лоскута к нижнему краю большой грудной мышцы, F – ушивание краев раны) [43].

Существуют различные варианты АДМ, из них наиболее популярны FlexHD, DermaMatrix, AlloDerm. N. Sobti и E.C. Liao провели мета-анализ работ с использованием двух модификаций АДМ при РПО. В группах FlexHD и AlloDerm частота развития таких осложнений, как серома и гематома, не различалась в обеих группах; инфекционно-воспалительный процесс возник в 5% и 4% соответственно (P=0,89). Было установлено, что частота послеоперационных осложнений, потребовавших выполнения повторной операции, равнялась 4,7% безотносительно варианта АДМ. Значит, повышение риска послеоперационных осложнений не зависит от вида биологического матрикса [44].

По данным MROC, при многоцентровой оценке рисков и преимуществ от использования АДМ при одномоментной РПО экспандером/имплантатом (n=655) по сравнению с группой без АДМ (n=642), статистически значимых различий не получено. В ходе проспективного исследования с участием 10 центров Sorkin M. с соавт. не выявили существенных различий при анализе BREAST-Q (опросник качества жизни женщин, перенесших операцию на молочной железы) и NPRS (шкала оценки интенсивности боли). Авторы пришли к заключению о необходимости более избирательного использования ADM при РПО и введения четких критериев для этого [45].

Учитывая клинические и эстетические параметры, при большом размере молочной железы и выраженном птозе намного предпочтительнее использование

НДЛ. АДМ не позволяет создать надежную, эластичную нижнюю порцию кармана для большого эндопротеза, а также обеспечить птоз III степени. Что касается экономической составляющей, то высокая стоимость АДМ еще больше ограничивает его широкое применение. Напротив, НДЛ можно применять вне зависимости от размера молочной железы и степени птоза, он не требует дополнительных финансовых затрат, обеспечивает сопоставимые клинические, эстетические результаты, а по частоте осложнений и оперативных характеристик неотличим от АДМ.

Аутологичная трансплантация жира

Можно с уверенностью утверждать, что представления о правильной и естественной форме молочной железы у пациента и хирурга существенно различаются. Выполнение РПО после онкологической операции не всегда гарантирует тот блестящий эстетический результат, который ожидает пациентка: иногда требуется дополнительная коррекция молочной железы [46–48]. В подобных случаях собственную жировую ткань можно использовать для ликвидации дефекта подмышечной области, когда наблюдается дефицит медиальных и нижних квадрантов, небольшие искажения контуров и птоза молочной железы, а также при контурировании краев эндопротеза [47–49]. В настоящее время растет интерес к аутологичной трансплантация жира (АТЖ) не только с целью коррекции формы в отсроченном порядке, но и в качестве дополнительного субстрата для восстановления объема при одномоментной РПО. Несмотря на простоту техники АТЖ, определяющим фактором здесь является жизнеспособность адипоцитов: чем меньше манипуляций выполняется с жировым трансплантатом при заборе и обработке, чем быстрее производится его введение, тем лучше и стабильнее результат [49, 50]. Так, Beck с соавт. зарегистрировали наименьшую скорость резорбции адипоцитов в течение первых 3 месяцев после АТЖ (0% – 9,54%), а с 3 по 9 месяц этот показатель оказался максимальным (51,7%). Спустя 9 месяцев уровень резорбции жировой ткани стабилизировался и даже снизился к третьему году после операции (44%) [49].

Следует отметить, что ОСО с последующей лучевой терапией часто приводит к деформации молочной железы. Решением проблемы дефицита или искажения контура молочной железы может служить АТЖ. В метаанализ, опубликованный на PROSPERO (CRD42013005254), были включены данные 35 исследований (1986–2014 гг.) с участием 3624 больных РМЖ после хирургического и комбинированного лечения, получивших в среднем 1,9 процедуры АТЖ. В течение периода наблюдения, составившего 18 месяцев, нередким осложнением был жировой некроз (4,4%). Частота местного рецидива также составила 4,4% при медиане наблюдения 24,6 месяцев. При анализе долгосрочных результатов лечения не выявлено различий у больных после АТЖ по сравнению с контрольной группой (P=0,10) [51].

В исследовании Van Turnhout A.A. с соавт. жировая ткань использовалась с целью коррекции формы у 109 больных РМЖ после ОСО и ДЛТ, и во всех случаях в коррекции рубцов, восстановлении объема, формы и симметрии молочных желез оказался достигнут значительный эстетический результат. Правда, у 4 больных развился инфекционно-воспалительный процесс, в одном случае – жировой некроз. Но естественный вид после АТЖ улучшился с 5,1/10 до 7,1/10 (P<0,01) [52].

Таким образом, у пациенток с небольшим размером молочных желез после ОСО и лучевой терапии возможна коррекция деформации и искажения естественных контуров при помощи АТЖ. Использование собственной жировой ткани в реконструкции молочной железы представляет собой несложную процедуру с низким процентом осложнений, позволяющую достичь оптимальных косметических результатов без применения алло- и аутотрансплантатов. Тем не менее, для долгосрочной оценки эстетического результата и подтверждения онкологической безопасности трансплантации жировой ткани необходимы исследования в течение более продолжительного периода времени.

Биопсия сигнальных лимфатических узлов

Одним из наиболее значимых прогностических факторов при РМЖ считается состояние подмышечных лимфатических узлов. БСЛУ у больных ранним РМЖ с клинически негативными подмышечными лимфатическими узлами позволяет избежать проведения избыточной ПЛД и её осложнений (лимфедемы, неврита, ограничения подвижности в плечевом суставе и др.) [53–55].

Методика определения СЛУ при РМЖ была применена еще в начале 1990-х гг., а в настоящее время внедрена в рутинную практику онкологов большинства стран. Существует несколько методов БСЛУ: контрастный, радионуклидный, радионуклидно-контрастный, магнитный, флуоресцентный. Повышению информативности и точности БСЛУ способствует комбинированный метод: использование радиоколлоида (на основе технеция) и красителя (Lymphazurin, patent blue V и др.). Применение красителя позволяет маркировать СЛУ и лимфатическую сеть к нему. Идентификация СЛУ осуществляется при помощи лимфосцинтиграфии, ОФЭКТ и портативного гамма-детектора. После удаления СЛУ подмышечная область проверяется на остаточную радиоактивность: результат менее 10% от «горячего СЛУ» считается фоновой активностью. Если гистологическое исследование выявляет метастатическое поражение СЛУ, выполняется

ПЛД (уровень 1, 2), а при отсутствии метастазов в СЛУ лимфодиссекция не показана [54].

Согласно последним рекомендациям American Society of Clinical Oncology (ASCO), мультифокальный и мультицентрический РМЖ не являются противопоказаниями для выполнения БСЛУ. Сегодня считается, что существуют специфичные СЛУ для всей молочной железы, независимо от локализации опухолевого узла. Показано, что частота положительных и отрицательных случаев нахождения СЛУ при мультифокальной и мультицентрической формах не отличается от монофокального РМЖ [56]. Ранее большой размер опухоли был одним из факторов, ограничивающих выполнение БСЛУ. Подчеркнем, что хотя положительные СЛУ действительно находят тем чаще, чем больше размер первичной опухоли, сегодня методика БСЛУ может быть рекомендована в случаях, когда диаметр опухоли достигает 5 см и более, а также в группе больных с DCIS (протоковый рак in situ), когда нельзя полностью исключить наличие инвазивного компонента. Объем операции на молочной железе также не сужает показания: при мастэктомии у больных ранним РМЖ можно ограничиться проведением БСЛУ. Кроме того, изменились представления о влиянии предшествующего хирургического лечения на анатомические особенности лимфатических путей и дренажную функцию в целом. В современной медицине БСЛУ применяют даже после эксцизионной биопсии, секторальной резекции и пластических операций на молочной железе в анамнезе [54, 56–58].

С момента введения БСЛУ отмечался растущий интерес к определению клинической значимости микрометастазов в СЛУ. В рандомизированном исследовании IBCSG 23-01 у больных с категорией T1 и микрометастазами (<2 мм) отсутствовала статистически значимая разница в показателях общей и безрецидивной выживаемости в группах БСЛУ и БСЛУ+ПЛД при среднем сроке наблюдения 49 месяцев. Полученные показатели позволяют предположить, что проведение ПЛД является избыточной процедурой в отдельных группах больных с 1–3 положительным СЛУ, которым планируется адъювантная системная терапия [59]. Отметим, что обнаружение изолированных опухолевых клеток (ИОК), представляющих собой кластер клеток размером до 0,2 мм, не имеет прогностического значения и не является показанием для дальнейшего местного или системного лечения [58, 60, 61].

По данным ACOSOG Z0011, также не выявлено различий в частоте местных рецидивов, безрецидивной и общей выживаемости при медиане наблюдения 6,3 года после БСЛУ по сравнению с БСЛУ+ПЛД у больных РМЖ T1-2 с 1,2 положительными СЛУ (макро- и микрометастазы).

Иначе говоря, даже если у пациенток имеются микрометастазы и ИОК в СЛУ, ПЛД следует избегать, ограничиваясь только проведением БСЛУ. Более того, большинство больных РМЖ, которым не проводилась предшествующая неоадъювантная терапия, соответствующие критериям T1-2 и имеющие до двух позитивных СЛУ, не получают никакой пользы от дополнительной ПЛД. Согласно текущим рекомендациям ASCO и National Comprehensive Cancer Network (NCCN), ПЛД целесообразно выполнять только пациенткам, у которых выявлено более двух положительных СЛУ [56, 57, 60].

Несомненно, данные исследования, касающиеся слишком короткого периода наблюдения, объема ПЛД и количества удаляемых лимфатических узлов при положительном статусе СЛУ, заслуживают критики. Тем не менее, в настоящее время БСЛУ все же может рассматриваться как оптимальный объем хирургического вмешательства в подмышечной области даже у больных РМЖ с 1–2 положительными СЛУ при условии проведения таким больным адъювантной терапии.

Заключение

ОСО с последующей лучевой терапией являются «золотым стандартом» в лечении раннего РМЖ. Радикальная резекция молочной железы не всегда может увенчаться приемлемым косметическим результатом. Значительно улучшить эстетический вид позволяет внедрение онкопластической хирургии, сочетающей в себе широкое иссечение опухоли с замещением дефекта собственными местными тканями. Альтернативным вариантом ОСО по праву может считаться радикальная мастэктомия с одномометной РПО, поскольку она не требует последующей ДЛТ, а в ряде случаев улучшает косметический эффект за счет уменьшения птоза и изменения формы молочной железы. Таким образом, в настоящее время интеграция пластической хирургии и онкологии является одной из ведущих современных тенденций в лечении операбельного РМЖ. За последнее десятилетие значительно возросло количество проводимых кожесохраняющих и подкожных мастэктомий с одномоментными РПО собственными тканями, эндопротезами или их комбинацией. Бурный прогресс в хирургии позволяет не только сохранять кожный покров молочной железы, сосок и ареолу, но и выполнять мастэктомию без видимых разрезов. Этому способствуют современные эндоскопические методики. Использование АДМ или НДЛ является легкодоступным вариантом восстановления нижних квадрантов и субмаммарной складки при одномоментной РПО эндопротезом. Также приобрела популярность АТЖ для коррекции деформаций после онкологических операций на молочной железе. Кроме того, активно и широко используется сокращение объема хирургического вмешательства с ПЛД до БСЛУ не только при клинически негативных подмышечных лимфатических узлах, но и при наличии 1-2 пораженных СЛУ, что существенно улучшает качество жизни больных РМЖ.

Список сокращений

АДМ – ацеллюлярный дермальный матрикс
АТЖ – аутологичная трансплантация жира
БСЛУ – биопсия сигнального лимфатического узла
ДЛТ – дистанционная лучевая терапия
ИМТ – индекс массы тела
ИОК – изолированные опухолевые клетки
НДЛ – нижний деэпителизированный лоскут
ОСО – органосохраняющая операция
ОФЭКТ – однофотонная эмиссионная компьютерная томография
ПЛД – подмышечная лимфатическая диссекция
РПО – реконструктивно-пластическая операция
РФП – радиоактивный фармакологический препарат
САК – сосково-ареолярный комплекс
СЛУ – сигнальный лимфатический узел
ЭМ – эндоскопическая мастэктомия
SSO – Society of Surgical Oncology
ACOSOG – American College of Surgeons Oncology Group
ASCO – American Society of Clinical Oncology
ASTRO – American Society for Radiation Oncology
DCIS – Ductal Carcinoma in Situ
MROC – Mastectomy Reconstruction Outcomes Consortium
NCCN – National Comprehensive Cancer Network

Список литературы

1. *Fisher B., Anderson S., Bryant J. et al.* Twenty-year follow-up a randomized trial comparing total mastectomy, lumpectomy, and Lumpectomy plus irradiation for the treatment of invasive breast cancer // New England Journal of Medicine. –2002. – Vol. 347. – № 16. – P. 1233–1241.

2. *Veronesi U., Cascinelli N., Mariani L. et al.* Twenty-year follow up of a randomized study comparing breast conserving surgery with radical mastectomy for early breast cancer // New England Journal of Medicine. –2002. – Vol. 347. – № 16. – P. 1227–1232.

3. *Franceschini G., Terribile D., Fabbri C. et al.* Progresses in the-treatment of early breast cancer: A mini-review // Annali Italiani di Chirurgia. – 2008. – Vol. 79. – № 1. –P. 17–22.

4. *Sanguinetti A., Lucchini R., Santoprete S. et al.* Surgical margins in breast-conserving therapy: Current trends and future prospects // Annali Italiani di Chirurgia. – 2013. – Vol. 84. – № 6. – P. 595–606.

5. *Buchholz T.A., Somerfield M.R., Griggs J.J. et al.* Margins for breast-conserving surgery with whole-breast irradiation in stage I and II invasive breast cancer: American Society of Clinical Oncology endorsement of the Society of Surgical Oncology // Journal of Clinical Oncology. – 2014. – Vol. 32. – № 14. – P. 1502–1506.

6. *Franceschini G., Martin Sanchez A., Di Leon A. et al.* New trends in breast cancer surgery: A therapeutic approach increasingly efficacy and respectful of the patient // Il Giornale di Chirurgia. –2015. – Vol. 36. – № 4. – P. 145–152.

7. *Anderson B, Masetti R, Silverstein M.* Oncoplastic approaches to partial mastectomy: An overview of volume-displacement techniques // The Lancet Oncology. –2005. –Vol. 6. – № 3. – P. 145–157.

8. *Silverstein M.J.* How I do it: Oncoplastic breast-conservation surgery // Annals of Surgical Oncology. – 2010. – Vol. 17. – Suppl. 3. – P. 242–244.

9. *Spear S.L.* Oncoplastic surgery // Plastic and Reconstructive Surgery. – 2009. –Vol. 124. – № 3. – P. 993–994.

10. *Nahabedian M.Y.* Oncoplastic Surgery of the Breast. – Amsterdam: Elsevier, 2009. – XIII, 178 p.

11. *Franceschini G., Terribile D., Magno S. et al.* Update ononcoplastic breast surgery // European Review for Medical Pharmacological Sciences. –2012. – Vol. 16. – № 11. –P. 1530–1540.

12. *Patani N., Makable K.* Oncological and aesthetic considerations of skin-sparing mastectomy // Breast Cancer Research and Treatment. – 2008. – Vol. 111. – № 3. –P. 391–403.

13. *Gupta A., Borgen P.I.* Total Skin Sparing (Nipple Sparing) Mastectomy: What is the Evidence? // Surgical Oncology Clinics of North America. – 2010. – Vol. 19. –№ 3. – P. 555–566.

14. *Боровиков А.М.* Птоз молочной железы // Избранные вопросы пластической хирургии. – 2005. – Т. 1. – № 12. – С. 15–20.

15. *Maxwell G.P., Storm-Dickerson T., Whitworth P. et al.* Advances in nipple-sparing mastectomy: Oncological safety and incision selection // Aesthetic Surgery Journal. –2011. – Vol. 31. – № 3. – P. 310–319.

16. Boukerrou M., Dahan Saal J., Laurent T. et al. Mastectomie totale avec conservation de la plaque aréolo-mammelonnaire: état des lieux // Gynecologie, obstetrique & fertilite. – 2010. – Vol. 38. – № 10. – P. 600–606.

17. Rusby J.E., Smith B.L., Gui G.P. Nipple-sparing mastectomy // British Jornal of Surgery. – 2010. – Vol. 97. – № 3. – P. 305–316.

18. *Hung-Wen Lai, Shou-Tung Chen, Dar-Ren Chen et al.* Current Trends in and Indications for Endoscopy-Assisted Breast Surgery for Breast Cancer: Results from a Six-Year Study Conducted by the Taiwan Endoscopic Breast Surgery Cooperative Group // Plastic and Reconstructive Surgery Global Open. – 2017. – Vol. 5. – № 6. – e 1382.

19. Fan L.J., Jiang J., Yang X.H. et al. A prospective study comparing endoscopic subcutaneous mastectomy plus immediate reconstruction with implants and breast conserving surgery for breast cancer // Chinese Medical Journal. – 2009. – Vol. 122. – № 24. –P. 2945–2950.

20. *Kitamura K., Ishida M., Inoue H. et al.* Early results of an endoscope-assisted subcutaneous mastectomy and reconstruction for breast cancer // Surgery. – 2002. – Vol. 131. – 1 Suppl. – P. 324–329.

21. *Ho W.S., Ying S.Y., Chan A.C.* Endoscopic-assisted subcutaneous mastectomy and axillary dissection with immediate mammary prosthesis reconstruction for early breast cancer // Surgical Endoscopy. – 2002. – Vol. 16. – № 2. –P. 302–306.

22. *Tukenmez M., Ozden B.C., Agcaoglu O. et al.* Videoendoscopic single-port nipple-sparing mastectomy and immediate reconstruction // Journal of Laparoendosc & Advanced Surgical Techniques. – 2014. – Vol. 24. – № 2. – P. 77–82.

23. *Carbonell A.M.* Minimally invasive gastric surgery // Surgical Clinics of North America. – 2011. – Vol. 91. – № 5. –P. 1089–1103.

24. *Kerbl D.C., McDougall E.M., Clayman R.V. et al.* A history and evolution of laparoscopic nephrectomy: perspectives from the past and future directions in the surgical management of renal tumors // Journal of Urology. – 2011. – Vol. 185. – № 3. –P. 1150–1154.

25. *Luketich J.D., Pennathur A., Awais O. et al.* Outcomes after minimally invasive esophagectomy: review of over 1000 patients // Annals of Surgery. – 2012. –Vol. 256. – № 1. – P. 95–103.

26. *Lai H.W., Wu H.S., Chuang K.L. et al.* Endoscopy-Assisted Total Mastectomy Followed by Immediate Pedicled Transverse Rectus Abdominis Musculocutaneous (TRAM) Flap Reconstruction: Preliminary Results of 48 Patients // Surgical Innovation. – 2015. – Vol. 22. – № 4. – P. 382–389.

27. *Sakamoto N., Fukuma E., Higa K. et al.* Early results of an endoscopic nipple-sparing mastectomy for breast cancer // Annals of Surgical Oncology. – 2009. – Vol. 16. – № 12. – P. 3406–3413.

28. *Takahashi H., Fujii T., Nakagawa S. et al.* Usefulness of endoscopic breast-conserving surgery for breast cancer // Surgery Today. – 2014. – Vol. 44. – № 11. – P. 2037–2044.

29. *Nakajima H., Sakaguchi K., Mizuta N. et al.* Video-assisted total glandectomy and immediate reconstruction for breast cancer // Biomedicine & Pharmacotherapy. – 2002. – Vol. 56. – Suppl 1. – P. 205–208.

30. *Yamashita K, Shimizu K.* Endoscopic video-assisted breast surgery: procedures and short-term results // Journal of Nippon Medical School. – 2006. – Vol. 73. – № 4. – P. 193–202.

31. *Lee E.K., Kook S.H., Park Y.L. et al.* Endoscopy-assisted breast-conserving surgery for early breast cancer // World Journal of Surgery. – 2006. – Vol. 30. – № 6. – P. 957–964.

32. *Nakajima H., Fujiwara I., Mizuta N. et al.* Video-assisted skin-sparing breast-conserving surgery for breast cancer and immediate reconstruction with autologous tissue // Annals of Surgical Oncology. – 2009. – Vol. 249. – № 1. – P. 91–96.

33. *Park H.S., Lee J.S., Park S. et al.* The feasibility of endoscopy-assisted breast conservation surgery for patients with early breast cancer // Journal of Breast Cancer. – 2011. – Vol. 14. – № 1. – P. 52–57.

34. *Ozaki S., Ohara M., Shigematsu H. et al.* Technical feasibility and cosmetic advantage of hybrid endoscopy-assisted breast-conserving surgery for breast cancer patients // Journal of Laparoendoscopic & Advanced Surgical Techniques. – Part. A. – 2013. – Vol. 23. – № 2. – P. 91–99.

35. *Du J., Liang Q., Qi X. et al.* Endoscopic nipple sparing mastectomy with immediate implant-based reconstruction versus breast conserving surgery: a long-term study // Scientific Reports. – 2017. – Vol. 31. – № 7. – P. 45636.

36. *Djohan R., Gage E., Bernard S.* Breast reconstruction options following mastectomy // Cleveland Clinic Journal of Medicine. – 2008. – Vol. 75. – Suppl. 1. – S. 17–23.

37. *Chun Y.S., Verma K., Rosen H. et al.* Implant-based breast reconstruction using acellular dermal matrix and the risk of postoperative complications // Plastic and Reconstructive Surgery. – 2010. – Vol. 125. – № 2. – P. 429–436.

38. *Breuing K.H., Warren S.M.* Immediate bilateral breast reconstruction with implants and inferolateral AlloDerm slings // Annals of Plastic Surgery. – 2005. – Vol. 55. – № 3. – P. 232–239.

39. *Sbitany H., Sandeen S.N., Amalfi A.N. et al.* Acellular dermis-assisted prosthetic breast reconstruction versus complete submuscular coverage: a head-to-head comparison of outcomes // Plastic and Reconstructive Surgery. – 2009. – Vol. 124. – № 6. – P. 1735–1740.

40. *Dragun A.E., Huang B., Tucker T.C. et al.* Increasing mastectomy rates among all age groups for early stage breast cancer: a 10-year study of surgical choice // The Breast Joyrnal. – 2012. – Vol. 18. – № 4. – P. 318–325.

41. *Weichman K.E., Wilson S.C., Saadeh P.B. et al.* Sterile "ready-to-use" AlloDerm decreases postoperative infectious complications in patients undergoing immediate implant-based breast reconstruction with acellular dermal matrix // Plastic and Reconstructive Surgery. – 2013. – Vol. 132. – № 4. – P. 725–736.

42. *Torstenson T., Boughey J.C., Saint-Cyr M.* Inferior dermal flap in immediate breast reconstruction // Annals of Surgical Oncology. – 2013. – Vol. 20. – № 10. – P. 3349.

43. *Hon H.H., Mubang R.N., Wernick B.D. et al.* Acellular Dermal Matrix Versus Inferior Deepithelialized Flap Breast Reconstruction: Equivalent Outcomes, with Increased Cost // Plastic and Reconstructive Surgery. – 2017. – Vol. 5. – № 6. – e 1382.

44. *Sobti N., Liao E.C.* Surgeon-Controlled Study and Meta-Analysis Comparing FlexHD and AlloDerm in Immediate Breast Reconstruction Outcomes // Plastic and Reconstructive Surgery. – 2016. // Plastic and Reconstructive Surgery. – Vol. 138. – № 5. – P. 959–967.

45. *Sorkin M., Qi J., Kim H.M. et al.* Acellular Dermal Matrix in Immediate Expander/Implant Breast Reconstruction: A Multicenter Assessment of Risks and Benefits // Plastic and Reconstructive Surgery. – 2017. – Vol. 131. – № 1. – e 9–18.

46. *Simonacci F., Bertozzi N., Grieco M.P. et al.* Autologous fat transplantation for breast reconstruction: A literature review // Annals of Medicine and Surgery. – 2016. – Vol. 12. – № 7. – P. 94–100.

47. *Coleman S.R., Saboeiro A.P.* Fat grafting to the breast revisited: safety and efficacy // Plastic and Reconstructive Surgery. – 2007. – Vol. 119. – № 3. – P. 775–785.

48. *Rigotti G., Marchi A., Galie M.* Clinical treatment of radiotherapy tissue damage by lipoaspirate transplant: a healing process mediated by adipose-derived adult stem cells // Plastic and Reconstructive Surgery. – 2007. – Vol. 119. – № 5. – P. 1409–1422.

49. *Beck M., Amar O., Bodin F. et al.* Evaluation of breast lipofilling after sequelae of conservative treatment for cancer // European Journal of Plastic Surgery. – 2012. – Vol. 35. – № 3– P. 221–228.

50. *Peltoniemi H.H., Salmi A., Miettinen S.* Stem cell enrichment does not warrant a higher graft survival in lipofilling of the breast: a prospective comparative study // Journal of Plastic, Reconstructive & Aestetic Surgery. – 2013. – Vol. 66. – № 11. – P. 1494–1503.

51. *Agha R.A., Fowler A.J., Herlin C. et al.* Use of autologous fat grafting for breast reconstruction: a systematic review with meta-analysis of oncological outcomes // Journal of Plastic, Reconstructive & Aestetic Surgery. – 2015. – Vol. 68. – № 2. –P. 143–161.

52. *Van Turnhout A.A., Fuchs S., Lisabeth-Broné K. et al.* Surgical Outcome and Cosmetic Results of Autologous Fat Grafting After Breast Conserving Surgery and Radiotherapy for Breast Cancer: A Retrospective Cohort Study of 222 Fat Grafting Sessions in 109 Patients // Journal of Plastic, Reconstructive & Aestetic Surgery. – 2017. – Aug. – № 4. – P 1–8.

53. *Land S.R., Kopec J.A., Julian T.B. et al.* Patient-reported outcomes in sentinel-node negative adjuvant breast cancer patients receiving sentinel-node biopsy or axillary dissection: National Surgical Adjuvant Breast and Bowel Project Phase III Protocol B-32 // Journal of Clinical Oncology. – Vol. 28. – № 36. – P. 12 –20.

54. *Krag D.N., Anderson S.J., Julian T.B. et al.* Sentinel-lymph-node resection compared with conventional axillary-lymph-node dissection in clinically node-negative patients with breast cancer: overall survival findings from the NSABP B-32 randomised phase 3 trial // Lancet Oncology. – 2010. – Vol. 11. – № 10. – P. 927–933.

55. *Javan H., Gholami H., Assadi M. et al.* The accuracy of sentinel node biopsy in breast cancer patients with the history of previous surgical biopsy of the primary lesion: systematic review and meta-analysis of the literature // European Journal of Surgical Oncology. – 2012. – Vol. 38. – № 2. – P. 95–109.

56. *Lyman G.H., Temin S., Edge S.B. et al.* Sentinel lymph node biopsy for patients with early-stage breast cancer: American Society of Clinical Oncology clinical practice guideline update // Journal of Clinical Oncology – 2014. – Vol. 32. – № 13. – P. 1365–1383.

57. National Comprehensive Cancer Network (NCCN). NCCN Clinical practice guidelines in oncology. 2015. – [Электронный ресурс] – URL: http://www.nccn.org/professionals/physician_gls/f_guidelines.asp. Дата обращения 28.08.2017.

58. Alsaif A.A. Sentinel lymph node biopsy in breast cancer // Saudi Medical Journal. – 2015. – Vol. 36. – № 9. – P. 1053–1060.

59. Galimberti V., Cole B.F., Zurrida S. et al. Axillary dissection versus no axillary dissection in patients with sentinel-node micrometastases (IBCSG 23-01): a phase 3 randomised controlled trial // Lancet Oncology. – 2013. – Vol. 14. – № 4. – P. 297–305.

60. Giuliano A.E., Hunt K.K., Ballman K.V. et al. Axillary dissection vs no axillary dissection in women with invasive breast cancer andsentinel node metastasis: A randomized clinical trial // Journal of the American Medical Association. – 2011. – Vol. 305. – № 6. –P. 569–575.

References

1. *Fisher B., Anderson S., Bryant J., Margolese R., Deutsch M., Fisher E., Jeong H.H., Wolmark N.* Twenty-year follow-up a randomized trial comparing total mastectomy, lumpectomy, and Lumpectomy plus irradiation for the treatment of invasive breast cancer. N Engl J Med. 2002; 347: 1233-41. doi: 10.1056/NEJMoa022152. PMID: 12393820.

2. *Veronesi U., Cascinelli N., Mariani L., Greco M., Saccozzi R., Luini A., Aguilar M., Marubini E.* Twenty-year followup of a randomized study comparing breast conserving surgery with radical mastectomy for early breast cancer. N Engl J Med. 2002; 347: 1227-322. doi: 10.1056/NEJMoa020989. PMID: 12393819.

3. *Franceschini G., Terribile D., Fabbri C., Magno S., D'Alba P., Chiesa F., Di Leone A., Masetti R.* Progresses in the-treatment of early breast cancer. A mini-review. Ann Ital Chir. 2008; 79(1): 17-22. PMID: 18572734.

4. *Sanguinetti A., Lucchini R., Santoprete S., Bistoni G., Avenia S., Triola R., Avenia N.* Surgical margins in breast-conserving therapy. Current trends and future prospects. Ann Ital Chir. 2013; 84(6): 595-606. PMID: 24195861.

5. *Buchholz T.A., Somerfield M.R., Griggs J.J., El-Eid S., Hammond E.H., Lyman G.H., Mason G., Newman L.A.* Margins for breast-conserving surgery with whole-breast irradiation in stage I and II invasive breast cancer: American Society

of Clinical Oncology endorsement of the Society of Surgical Oncology/American Society for Radiation Oncology consensus guideline. J Clin Oncol. 2014; 32(14): 1502-06. doi: 10.1200/JCO.2014.55.1572. PMID: 24711553.

6. *Franceschini G., Martin Sanchez A., Di Leon A., Magno A., Moschella F., Accetta C., Masetti R.* New trends in breast cancer surgery: a therapeutic approach increasingly efficacy and respectful of the patient G Chir. 2015 Jul-Aug; 36(4): 145-152. doi: 10.11138/gchir/2015.36.4.145 PMID: 26712068.

7. *Anderson B., Masetti R., Silverstein M.* Oncoplastic approaches to partial mastectomy: An overview of volume-displacement techniques. The Lancet Oncology. 2005; 6: 145-57. doi: 10.1016/S1470-2045(05)01765-1. PMID: 15737831.

8. *Silverstein M.J.* How I do it: Oncoplastic breast-conservation surgery. Ann Surg Oncol. 2010; 17(3): 242-44. doi: 10.1245/s10434-010-1240-8. PMID: 20853040.

9. *Spear S.L.* Oncoplastic surgery. Plast Reconstr Surg. 2009; 124(3): 993-94. doi: 10.1097/PRS.0b013e3181b17ab3. PMID: 19730325.

10. *Nahabedian M.Y.* Implant-based breast reconstruction following conservative mastectomy: one-stage vs. two-stage approach. Gland Surg. 2016 Feb; 5(1): 47-54. doi: 10.3978/j.issn.2227-684X.2015.06.08.

11. *Franceschini G., Terribile D., Magno S., Fabbri C., Accetta C., Di Leone A., Moschella F., Barbarino R., Scaldaferri A., Darchi S., Carvelli M.E., Bove S., Masetti R.* Update ononcoplastic breast surgery. Eur Rev Med Pharmacol Sci. 2012; 16(11): 1530-40. PMID: 23111966.

12. *Patani N., Makable K.* Oncological and aesthetic considerations of skin-sparing mastectomy. Breast Cancer Res Treat. 2008; 111(3): 391-403. doi: 10.1007/s10549-007-9801-7. PMID: 17965954.

13. *Gupta A., Borgen P.I.* Total Skin Sparing (Nipple Sparing) Mastectomy: What is the Evidence? Surg Oncol Clin N Am. 2010; 19(3): 555-66. doi: 10.1016/j.soc.2010.04.006. PMID: 20620927.

14. *Borovikov A.M.* Mastoptosis. Selected issues of plastic surgery. 2005; 1(12): 15-20. (In Russ).

15. *Maxwell G.P., Storm-Dickerson T., Whitworth P., et al.* Advances in nipple-sparing mastectomy: Oncological safety and incision selection. Aesthet Surg J. 2011; 31(3): 310-19. doi: 10.1177/1090820X11398111. PMID:21385742.

16. *Boukerrou M., Dahan Saal J., Laurent T., et al.* Nipple sparing mastectomy: An update. Gynecol Obstet Fertil. 2010; 38(10): 600-06. doi: 10.1016/j.gyobfe.2010.08.013. PMID: 20870442.

17. *Rusby J.E., Smith B.L., Gui G.P.* Nipple-sparing mastectomy. Br J Surg. 2010; 97(3): 305-16. doi: 10.1002/bjs.6970. PMID: 20101646.

18. *Lai H.W., Chen S.T., Chen D.R., Chen S.L., Chang T.W., Kuo S.J., Kuo Y.L., Hung C.S.* Current Trends in and Indications for Endoscopy-Assisted Breast Surgery for Breast Cancer: Results from a Six-Year Study Conducted by the Taiwan Endoscopic Breast Surgery Cooperative Group Plast Reconstr Surg Glob Open. 2017 Jun; 5(6): e1382. doi: 10.1371/journal.pone.0150310. PMID: 26950469.

19. *Fan L.J., Jiang J., Yang X.H., Zhang Y., Li X.G., Chen X.C., Zhong L.* A prospective study comparing endoscopic subcutaneous mastectomy plus immediate reconstruction with implants and breast conserving surgery for breast cancer. Chin Med J (Engl). 2009; 122(24): 2945-50. PMID: 20137479.

20. *Kitamura K., Ishida M., Inoue H., Kinoshita J., Hashizume M., Sugimachi K.* Early results of an endoscope-assisted subcutaneous mastectomy and reconstruction for breast cancer. Surgery. 2002; 131(1): 324-9. doi: http://dx.doi.org/10.1067/msy.2002.120120. PMID: 11821832 [Indexed for MEDLINE].

21. *Ho W.S., Ying S.Y., Chan A.C.* Endoscopic-assisted subcutaneous mastectomy and axillary dissection with immediate mammary prosthesis reconstruction for early breast cancer. Surg Endosc. 2002; 16(2): 302-6. doi: 10.1007/s004640000203. PMID: 11967683.

22. *Tukenmez M., Ozden B.C., Agcaoglu O., Kecer M., Ozmen V., Muslumanoglu M., Igci A.* Videoendoscopic single-port nipple-sparing mastectomy and immediate reconstruction. J Laparoendosc Adv Surg Tech A. 2014; 24(2): 77-82. PMID: 24401140.

23. *Carbonell A.M.* 2nd. Minimally invasive gastric surgery. Sure Clin North Am. 2011; 91(5): 1089-103. doi: 10.1016/j.suc.2011.06.006. PMID: 21889031.

24. *Kerbl D.C., McDougall E.M., Clayman R.V., Mucksavage P.* A history and evolution of laparoscopic nephrectomy: perspectives from the past and future directions in the surgical management of renal tumors. J Urol. 2011; 185(3): 1150-4. doi: 10.1016/j.juro.2010.10.040. PMID: 21255799.

25. *Luketich J.D., Pennathur A., Awais O., Levy R.M., Keeley S., Shende M., Christie N.A., Weksler B., Landreneau R.J., Abbas G., Schuchert M.J., Nason K.S.* Outcomes after minimally invasive esophagectomy: review of over 1000 patients. Ann Surg. 2012; 256(1): 95-103. doi: 10.1097/SLA.0b013e3182590603. PMID: 22668811.

26. *Lai H.W., Wu H.S., Chuang K.L., Chen D.R., Chang T.W., Kuo S.J., Chen S.T., Kuo Y.L.* Endoscopy-Assisted Total Mastectomy Followed by Immediate Pedicled Transverse Rectus Abdominis Musculocutaneous (TRAM) Flap Reconstruction: Preliminary Results of 48 Patients. Surg Innov. 2015; 22(4): 382-9. doi: 10.1177/1553350614546003. PMID: 25118202.

27. *Sakamoto N., Fukuma E., Higa K., Ozaki S., Sakamoto M., Abe S., Kurihara T., Tozaki M.* Early results of an endoscopic nipple-sparing mastectomy for breast cancer. Ann Surg Oncol. 2009; 16(12): 3406-13. doi: 10.1245/s10434-009-0661-8. PMID: 19662457.

28. *Takahashi H., Fujii T., Nakagawa S., Inoue Y., Akashi M., Toh U., Iwakuma N., Takahashi R., Takenaka M., Fukuma E., Shirouzu K.* Usefulness of endoscopic breast-conserving surgery for breast cancer. Surg Today. 2014; 44(11): 2037-44. doi: 10.1007/s00595-013-0767-2. PMID: 24150099.

29. *Nakajima H., Sakaguchi K., Mizuta N., Hachimine T., Ohe S., Sawai K.* Video-assisted total glandectomy and immediate reconstruction for breast cancer. Biomed Pharmacother. 2002; 56(1): 205s-8s. PMID: 12487283.

30. *Yamashita K., Shimizu K.* Endoscopic video-assisted breast surgery: procedures and short-term results. J Nihon Med Sch. 2006; 73(4): 193-202. PMID: 16936445.

31. *Lee E.K., Kook S.H., Park Y.L., Bae W.G.* Endoscopy-assisted breast-conserving surgery for early breast cancer. World J Surg. 2006; 30(6): 957-64. doi: 10.1007/s00268-005-0202-y. PMID: 16555026.

32. *Nakajima H., Fujiwara I., Mizuta N., Sakaguchi K., Hachimine Y.* Video-assisted skin-sparing breast-conserving surgery for breast cancer and immediate reconstruction with autologous tissue. Ann Surg. 2009; 249(1): 91-6. doi: 10.1097/SLA.0b013e31818e3fa6. PMID: 19106682.

33. *Park H.S., Lee J.S., Lee J.S., Park S., Kim S.I., Park B.W.* The feasibility of endoscopy-assisted breast conservation surgery for patients with early breast cancer. J Breast Cancer. 2011; 14(1): 52-7. doi: 10.4048/jbc.2011.14.1.52. PMID: 21847395.

34. *Ozaki S., Ohara M., Shigematsu H., Sasada T., Emi A., Masumoto N., Kadoya T., Murakami S., Kataoka T., Fujii M., Arihiro K., Okada M.* Technical feasibility and cosmetic advantage of hybrid endoscopy-assisted breast-conserving surgery for breast cancer patients. J Laparoendosc Adv Surg Tech A. 2013; 23(2): 91-9. doi: 10.1089/lap.2012.0224. PMID: 23272727.

35. *Du J., Liang Q., Qi X., Ming J., Liu J., Zhong L., Fan L., Jiang J.* Endoscopic nipple sparing mastectomy with immediate implant-based reconstruction versus breast conserving surgery: a long-term study .Sci Rep. 2017 Mar 31; 7: 45636. doi: 10.1038/srep45636. PMID: 28361955.

36. *Djohan R., Gage E., Bernard S.* Breast reconstruction options following mastectomy. Cleve Clin J Med. 2008; 75: 17-23. PMID: 18457193.

37. *Chun Y.S., Verma K., Rosen H., Lipsitz S., Morris D., Kenney P., Eriksson E.* Implant-based breast reconstruction using acellular dermal matrix and the risk of postoperative complications. Plast Reconstr Surg. 2010; 125: 429-436. doi: 10.1097/PRS.0b013e3181c82d90. PMID: 20124828.

38. *Breuing K.H., Warren S.M.* Immediate bilateral breast reconstruction with implants and inferolateral AlloDerm slings. Ann Plast Surg. 2005; 55: 232-239. PMID: 16106158.

39. *Sbitany H., Sandeen S.N., Amalfi A.N., Davenport M.S., Langstein H.N.* Acellular dermis-assisted prosthetic breast reconstruction versus complete submuscular coverage: a head-to-head comparison of outcomes. Plast Reconstr Surg. 2009; 124: 1735-1740. doi: 10.1097/PRS.0b013e3181bf803d. PMID: 19952627.

40. *Dragun A.E., Huang B., Tucker T.C., Spanos W.J.* Increasing mastectomy rates among all age groups for early stage breast cancer: a 10-year study of surgical choice. Breast J. 2012; 18: 318-325. doi: 10.1111/j.1524-4741.2012.01245.x. PMID: 22607016.

41. *Weichman K.E., Wilson S.C., Saadeh P.B., Hazen A., Levine A., Choi M., Karp N.S.* Sterile "ready-to-use" AlloDerm decreases postoperative infectious complications in patients undergoing immediate implant-based breast reconstruction with acellular dermal matrix. Plast Recounts Surg. 2013; 132: 725-736. doi: 10.1097/PRS.0b013e31829fe35b. PMID: 23783060.

42. *Torstenson T., Boughey J.C., Saint-Cyr M.* Inferior dermal flap in immediate breast reconstruction. Ann Surg Oncol. 2013; 20: 3349. doi: 10.1245/s10434-013-3109-0. PMID: 23975284.

43. *Heidi H.H., Ronnie N.M., Brian D.W., Samuel F.F., Jill C.S., Lino F.M., Stanislaw P.S.* Acellular Dermal Matrix Versus Inferior Deepithelialized Flap Breast Reconstruction: Equivalent Outcomes, with Increased Cost. Plast Reconstr Surg Glob Open. 2017 Jun; 5(6): e1382. doi: 10.1097/GOX.0000000000001382.

44. *Sobti N., Liao E.C.* Surgeon-Controlled Study and Meta-Analysis Comparing FlexHD and AlloDerm in Immediate Breast Reconstruction Outcomes. Plast Reconstr Surg. 2016 Nov; 138(5): 959-967.

45. Sorkin M., Qi J., Kim H.M., Hamill J.B., Kozlow J.H., Pusic A.L., Wilkins E.G. Acellular Dermal Matrix in Immediate Expander/Implant Breast Reconstruction: A Multicenter Assessment of Risks and Benefits. Last Reconstr Surg. 2017 Aug 3. doi: 10.1097/PRS.0000000000003842.

46. *Simonacci F., Bertozzi N., Grieco M.P., Grignaffini E., Raposio E.* Autologous fat transplantation for breast reconstruction: A literature review. Ann Med Surg (Lond). 2016 Nov 23; 12: 94-100. doi: 10.1016/j.amsu.2016.11.012.

47. *Coleman S.R., Saboeiro A.P.* Fat grafting to the breast revisited: safety and efficacy. Plast. Reconstr. Surg. 2007; 119: 775-785. doi: 10.1097/01.prs.0000252001.59162.c9. PMID: 17312477.

48. *Rigotti G., Marchi A., Galie M.* Clinical treatment of radiotherapy tissue damage by lipoaspirate transplant: a healing process mediated by adipose-derived adult stem cells. Plast. Reconstr. Surg. 2007; 119: 1409-1422. doi: 10.1097/01.prs.0000256047.47909.71. PMID: 17415234.

49. *Beck M., Amar O., Bodin F., Lutz J.C., Lehmann S., Bruant-Rodier C.* Evaluation of breast lipofilling after sequelae of conservative treatment for cancer. Eur. J. Plastic Surg. 2012; 35: 221-228.

50. *Peltoniemi H.H., Salmi A., Miettinen S.* Stem cell enrichment does not warrant a higher graft survival in lipofilling of the breast: a prospective comparative study. J. Plast. Reconstr. Aesthet. Surg. 2013; 66: 1494-1503. doi: 10.1016/j.bjps.2013.06.002. PMID: 23845909.

51. *Agha R.A., Fowler A.J., Herlin C., Goodacre T.E., Orgill D.P.* Use of autologous fat grafting for breast reconstruction: a systematic review with meta-analysis of oncological outcomes. J Plast Reconstr Aesthet Surg. 2015 Feb; 68(2): 143-61. doi: 10.1016/j.ijsu.2016.05.067. PMID: 27262878.

52. *Van Turnhout A.A., Fuchs S., Lisabeth-Broné K., Vriens-Nieuwenhuis E.J.C., van der Sluis W.B.* Surgical Outcome and Cosmetic Results of Autologous Fat Grafting After Breast Conserving Surgery and Radiotherapy for Breast Cancer: A Retrospective Cohort Study of 222 Fat Grafting Sessions in 109 Patients. Aesthetic Plast Surg. 2017 Aug 4. doi: 10.1007/s00266-017-0946-4. PMID: 28779408.

53. *Land S.R., Kopec J.A., Julian T.B., Brown A.M., Andersen S.J., Krag D.N.* Patient-reported outcomes in sentinel-node negative adjuvant breast cancer patients receiving sentinel-node biopsy or axillary dissection: National Surgical Adjuvant Breast and Bowel Project Phase III Protocol B-32. J Clin Oncol. 2010 Aug 2. doi: 10.1200/JCO.2010.28.2491. PMID: 20679600.

54. *Krag D.N., Anderson S.J., Julian T.B., Brown A.M., Harlow L.P., Constantino J.P., Ashikaga T., Weaver D.L., Mamounas E.P., Jalovec L.M., Frazer T.G., Noyes R.D., Robidoux A., Scarth H.M.C., Wolwark N.* Sentinel-lymph-node resection compared with conventional axillary-lymph-node dissection in clinically node-negative patients with breast cancer: overall survival findings from the NSABP B-32 randomised phase 3 trial. Lancet Oncol. 2010; 11(10): 927-33. doi: 10.1016/S1470-2045(10)70207-2. PMID: 20863759.

55. *Javan H., Gholami H., Assadi M., Pakdel A.F., Sadeghi R., Keshtgar M.* The accuracy of sentinel node biopsy in breast cancer patients with the history of previous surgical biopsy of the primary lesion: systematic review and meta-analysis of the literature. Eur J Surg Oncol. 2012; 38: 45-109. doi: 10.1016/j.ejso.2011.11.005.

56. *Lyman G.H., Temin S., Edge S.B., Newman L.A., Turner R.R., Weaver D.L.* Sentinel lymph node biopsy for patients with early-stage breast cancer: American Society of Clinical Oncology clinical practice guideline update. J Clin Oncol. 2014; 32(13): 1365-83. doi: 10.1200/JCO.2013.54.1177. PMID: 24663048.

57. National Comprehensive Cancer Network (NCCN). NCCN Clinical practice guidelines in oncology. 2015. Available at http://www.nccn.org/professionals/physician_gls/f_guidelines.asp.

58. *Abdulaziz A.* Alsaif. Sentinel lymph node biopsy in breast cancer. Saudi Med J. 2015 Sep; 36(9): 1053-1060. doi: 10.15537/smj.2015.9.12228. PMID: 26318461.

59. *Galimberti V., Cole B.F., Zurrida S., Viale G., Luini A., Veronesi P., Baratella P., Chifu C., Sargenti M., Intra M., Gentilini O., Mastropasqua M.G., Mazzarol G., Massarut S., Garbay J.R., Zgajnar J., Galatius H., Recalcati A., Littlejohn D., Bamert M., Colleoni M., Price K.N., Regan M.M., Goldhirsch A., Coates A.S., Gelber R.D., Veronesi U.* For the International Breast Cancer Study Group Trial 23-01 investigators. Axillary dissection versus no axillary dissection in patients with sentinel-node micrometastases (IBCSG 23-01): a phase 3 randomised controlled trial. Lancet Oncol.2013; 14(4): 297-305. doi: 10.1016/S1470-2045(13)70035-4. PMID: 23491275.

60. *Giuliano A.E., Hunt K.K., Ballman K.V., Beitsch P.D., Whitworth P.W., Blumencranz P.W., Leitch A.M., Saha S., McCall L.M., Morrow M.* Axillary dissection vs no axillary dissection in women with invasive breast cancer andsentinel node metastasis: A randomized clinical trial. JAMA. 2011; 305(6): 569-75. doi: 10.1001/jama.2011.90. PMID: 21304082.

© В.А. Соболевский и др., 2017
УДК 618.19-006.6-089
ББК 55.691.3-59

РЕКОНСТРУКТИВНО-ПЛАСТИЧЕСКИЕ ОПЕРАЦИИ ПРИ РАКЕ МОЛОЧНОЙ ЖЕЛЕЗЫ

[1] НМИЦ онкологии им. Н.Н. Блохина Минздрава России (Россия, Москва)

[2] Азербайджанский Медицинский университет (Азербайджан, Баку)

В.А. Соболевский[1], В.Ю. Ивашков[1], Н.И.Г. Мехтиева[2]

RECONSTRUCTIVE AND PLASTIC SURGERY FOR BREAST CANCER

В.А. Соболевский[1]
Доктор медицинских наук, профессор, заведующий отделением реконструктивной и пластической онкохирургии, НМИЦ онкологии им. Н.Н. Блохина Минздрава России,
115478, Россия, Москва, Каширское шоссе 23.
E-mail: Soboli1986@mail.ru.

В.Ю. Ивашков[1]
Научный сотрудник, отделение реконструктивной и пластической онкохирургии.
E-mail: vladimir_ivashkov@mail.ru.
SPIN-код: 4094-5052.

Н.И.Г. Мехтиева[2]
Доцент кафедры онкологии, заведующая отделением хирургии молочной железы онкологической клиники АМУ, Азербайджанский Медицинский университет,
Азербайджан, Баку, ул. Бакиханова, 23.
E-mail: ladymed77@hotmail.com.

V.A. Sobolevsky[1]
Doctor of Medicine, Professor, Head of Department of Reconstructive and Plastic Oncological Surgery, Blokhin National Medical Research Center of Oncology, Russian Ministry of Health,
115478, Russia, Moscow, Kashirskoye Highway 23.
E-mail: Soboli1986@mail.ru.

V.Ju. Ivashkov[1]
Researcher, Department of Reconstructive and Plastic Oncological Surgery.
E-mail: vladimir_ivashkov@mail.ru.
SPIN-code: 4094-5052.

N.I.G. Mehtiyeva[1]
Associate Professor, Department of Oncology, Head of Department of Breast Surgery of the Oncological Clinic, Azerbaijan Medical University,
Azerbaijan, Baku, Bakikhanov St, 23.
E-mail: ladymed77@hotmail.com.

По данным нашей клиники, на 2017 г. выполнено более чем 1200 реконструкций молочных желез. С каждым годом повышаются требования к качеству жизни пациентов, в частности, к эстетическим результатам лечения. Активное внедрение методов реконструктивной и пластической хирургии в онкологическую практику позволяет решить поставленную задачу. Одним из самых распространенных методов в нашей практике является использование торакодорсального лоскута в комбинации с имплантом. Во всех случаях, когда необходимо проведение лучевой терапии, мы отдавали предпочтение двухэтапным методикам. Выбирая метод отсроченной реконструкции, следует учитывать лучевую терапию в анамнезе у пациентки. В большинстве случаев это вызывает выраженный фиброз тканей в области удаленной молочной железы, что приводит к проблемам при ее

экспансии. Выбор метода реконструкции производится строго индивидуально в зависимости от стадии основного заболевания, конституции пациентки, состояния и количества тканей с контрлатеральной стороны, избытка тканей в потенциальных донорских зонах и пожеланий самой пациентки. Наиболее стабильный результат с оптимальной текстурой тканей удается получить при использовании кожно-жировых лоскутов, в чем заключается их неоспоримое преимущество перед синтетическими материалами.

Ключевые слова: *реконструкция молочной железы, рак молочной железы, кожно-жировой лоскут, DIEP.*

According to our clinic for the year 2017, more than 1200 reconstructions have been performed. Every year, the requirements to the quality of life of patients, in particular, to the aesthetic results of treatment, are raised. The active introduction of the methods of reconstructive and plastic surgery into oncological practice makes it possible to solve the task posed. One of the most common methods in our practice is the use of TDL in combination with the implant. In all cases, when it is necessary to conduct radiation therapy, we preferred two-stage methods. When choosing a method of delayed reconstruction, one should take into account the patient's history of radiation therapy. In most cases, this causes a marked fibrosis of the tissues in the region of the removed breast, which leads to problems in its expansion. The choice of the method of reconstruction is strictly individual, depending on the stage of the underlying disease, the patient's constitution, the condition and the number of tissues on the contralateral side, the presence of an excess of tissues in potential donor zones, the wishes of the patient herself. The most stable result with the optimal texture of tissues can be obtained by using skin-fat flaps, which is their undisputed advantage over synthetic materials.

Keywords: *breast reconstruction, breast cancer, skin-fat flap, DIEP.*

Введение

Рак молочной железы по-прежнему остается самым распространенным онкологическим заболеванием среди женщин в мире [1]. Благодаря новым данным о биологии этой опухоли, а также достижениям лекарственной и лучевой терапии, в последние годы удалось значительно улучшить результаты лечения данной патологии. В то же время отмечается явная тенденция к увеличению количества больных молодого возраста. В связи с этим, естественно, повышаются требования к качеству жизни пациентов, в частности, к эстетическим результатам лечения. Активное внедрение методов реконструктивной и пластической хирургии в онкологическую практику позволяет решить поставленную задачу.

Выполнение органосохранных операций является оптимальным методом хирургического лечения при ранних стадиях заболевания. Безусловно, нужно четко формулировать показания к таким операциям. Абсолютными противопоказаниями являются местно-распространенные процессы, мультицентрическая форма роста опухоли, обширные зоны микрокальцинатов, наличие мутации генов BRCA 1, 2 [2]. На наш взгляд, необходимо учитывать также биологический подтип опухоли. На сегодня в клинических рекомендациях ничего не сказано о влиянии биологического подтипа на выбор объема хирургического вмешательства, но значительное число публикаций показывает, что частота местных рецидивов при сохранных операциях значительно выше в группе пациентов с тройным негативным и Her2neu позитивным фенотипом. Обязательно нужно учитывать соотношение объемов опухоли и молочной железы. Часто формальный подход в виде простого иссечения опухоли в пределах здоровых тканей и непосредственного ушивания дефекта приводит к выраженным деформациям молочной железы, смещению сосково-ареолярного комплекса, значительной разнице в объеме. Последующее проведение лучевой терапии только усугубляет эти изменения.

Не секрет, что очень многие больные, перенесшие сохранные операции на молочной железе, не удовлетворены полученными эстетическими результатами.

Первым специалистом, внедрившим в конце 1990-х гг. термин «онкопластическая хирургия молочной железы», был W. Andretsch [3]. К настоящему

Рисунки 1–3. Деформации после сохранных операций на молочной железе

моменту выпущено значительное количество изданий и методических рекомендаций, описывающих алгоритмы выбора того или иного метода радикальной резекции железы в зависимости от размера и локализации опухоли, выраженности птоза и объема молочной железы, а также состояния контрлатеральной здоровой железы. Все эти методы делятся на две группы: volume replacement и volume displacement [4]. В первом случае – как правило, при небольшом или среднем размере железы, – дефект после удаления опухоли замещается каким-либо региональным лоскутом. Во втором случае, при среднем или большом объеме железы, дефект замещается собственной тканью железы.

Принципиально важным моментом, помимо исследования краев резекции, является маркировка ложа удаленной опухоли металлической клипсой. Поскольку в дальнейшем происходит ремоделирование оставшейся части железы, перемещение сосково-ареолярного комплекса и ложе удаленной опухоли смещается, для проведения лучевой терапии важно обозначить локализацию удаленной опухоли. К настоящему моменту существует множество статистически достоверных данных, подтверждающих онкологическую безопасность таких операций.

Материалы и методы

К активному внедрению радикальных резекций молочной железы в онкопластическом варианте в Отделении реконструктивной и пластической онкохирургии НМИЦ онкологии им. Н.Н. Блохина приступили после утверждения соответствующего протокола научного исследования в 2012 г. На сегодняшний день выполнено 285 операций, из которых 198 были сделаны по типу volume displacement – с ремоделированием оставшейся части железы по принципу эстетической редукционной маммопластики.

В данной группе 90% пациенток нуждались в выполнении симметризирующей операции на контрлатеральной здоровой железе.

У 87 больных была выполнена операция в варианте Volume replacement, с замещением удаленного объема железы тем или иным регионарным лоскутом. Чаще всего мы использовали небольшой торакодорсальный лоскут (ТДЛ) или перфорантный лоскут с боковой грудной стенки. Для замещения дефекта в нижних квадрантах железы мы использовали торакоэпигастральный кожно-жировой лоскут.

Рецидив был отмечен только в одном случае через 2 года после радикальной резекции в онкопластическом варианте. Он возник в области установленной металлической клипсы у пациентки с люминальным А фенотипом опухоли. Выполнена мастэктомия с реконструкцией. Низкий процент местных рецидивов в нашем наблюдении может быть обусловлен как не-

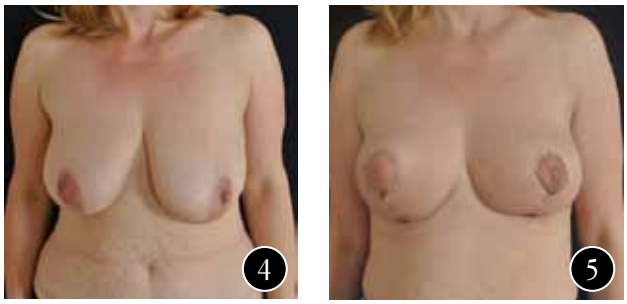

Рисунки 4–5. Редукционная маммопластика на верхней питающей ножке при расположении опухоли на границе нижних квадрантов молочной железы

Рисунок 6. Схема редукционной маммопластики на верхней питающей ножке при расположении опухоли на границе нижних квадрантов молочной железы.
Источник: Florian Fitzal, Peter Schrenk (Eds.) Oncoplastic breast surgery. A Guide to Clinical Practice

Рисунки 7–8. Резекция в онкопластическом варианте на верхней питающей ножке

Рисунки 9–10. Резекция в онкопластическом варианте на нижней питающей ножке

Рисунки 11–12. Операция в варианте Volume replacement, с замещением удаленного объема железы торакодорсальным лоскутом. Звездочкой помечено расположение опухоли

Рисунок 13. Протрузия экспандера при использовании у пациентки, перенесшей лучевую терапию

достаточным сроком наблюдения, так и тщательным отбором пациенток для подобных операций.

Таким образом, выполнение сохранных операций в онкопластическом варианте позволяет добиться хороших эстетических результатов без ущерба для результативности лечения.

Вопрос о сроках выполнения и предпочтительных методах реконструкции при радикальной мастэктомии обсуждается уже давно. Если обратиться к статистическим данным США, то видна явная динамика увеличения числа одномоментных реконструкций за последние годы. По данным J.H. Rowland et al. [5], до 1990-х гг. одномоментные реконструкции выполнялись лишь в 40% случаев мастэктомий, а после 2000 г. доля одномоментных операций возросла до 70%. Преимущества одномоментных реконструкций очевидны. Во-первых, это возможность частичного или полного сохранения кожи молочной железы. Во-вторых, в этом случае удается добиться сохранения таких важных анатомических структур, как инфрамаммарная борозда (ИМБ), латеральный и медиальный край кожного кармана железы. Не в последнюю очередь важно и благоприятное психоэмоциональное состояние больной, которой выполнили реконструкцию одномоментно. К недостаткам одномоментных операций относится большее число хирургических осложнений, возникающих как в следствие лимфорреи после лимфаденэктомии, так и на фоне послеоперационной химиотерапии или лучевой терапии [6].

Фактором, определяющим этапность выполнения реконструкции и значительно влияющим на выбор ее метода, является необходимость проведения лучевой терапии в послеоперационном периоде. Известно, что лучевая терапия значительно увеличивает количество капсулярных контрактур, инфекционных осложнений и протрузий при реконструкции имплантами. При реконструкции собственными тканями отмечаются фиброз и деформация тканей, развитие участков липосклероза лоскута.

Чтобы снизить частоту осложнений, связанных с проведением лучевой терапии, Steven J. Kronowitz предложил алгоритм хирургического лечения, суть которого сводилась к выполнению, в большинстве случаев, двухэтапных реконструкций [7]. На первом этапе всем пациенткам с высокой вероятностью назначения лучевой терапии предлагалось устанавливать тканевой экспандер. Если по данным послеоперационного гистологического исследования проведение лучевой терапии было необязательным, то предлагалось проведение второго этапа реконструкции – замены экспандера на имплант. Если все же возникала необходимость проведения лучевого лечения, то после его окончания второй этап выглядел иначе: экспандер менялся на лоскут собственных тканей.

В настоящее время в распоряжении реконструктивного хирурга имеется целый арсенал методик и материалов, позволяющих выполнять восстановление формы и объема удаленной молочной железы. Это тканевые экспандеры и импланты, у которых различаются форма, объем и разновидность покрытия. Кроме того, постоянно появляются описания новых тканевых комплексов и происходит модификация открытых ранее. Однако реконструкция молочной железы собственными тканями позволяет добиться более естественных форм, несмотря на большую травматичность и длительные сроки реабилитации. Sgarzani R. et al. исследовали степень удовлетворенности пациенток от реконструкции молочной железы при использовании аутотканей и синтетических материалов и пришли к выводу, что в первом случае она достоверно выше (рис. 14–15) [8].

Чем больше период наблюдения, тем очевиднее, что количество повторных операций при использовании имплантов неизменно увеличивается, а процент коррекций при использовании аутотканей – снижается.

Исследование новых анатомических зон позволяет брать тканевой лоскут там, где есть избыток тканей. Общий вектор поиска донорских зон для забора лоскута направлен в сторону уменьшения травматизации. Если C.R. Hartramph в 1986 г. описал использование перемещенного лоскута на прямых мышцах живота (TRAM) [9], то сегодня все чаще используется

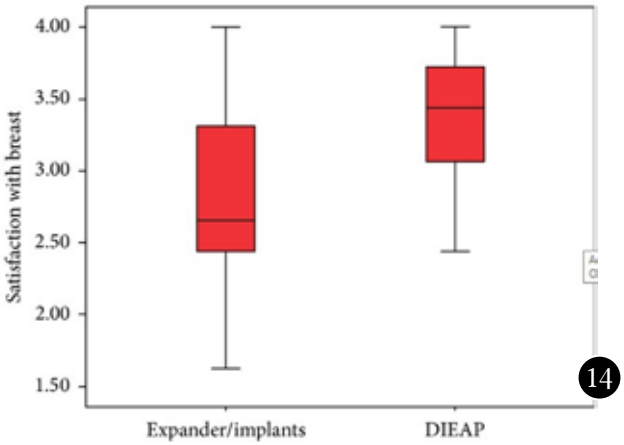

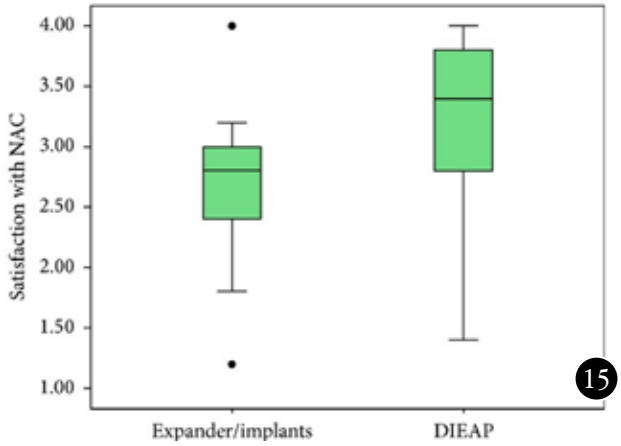

Рисунки 14–15. Удовлетворенность пациенток от реконструкции молочной железы

кожно-жировой лоскут на перфорантном сосуде из бассейна нижней эпигастральной артерии (DIEP). В этом случае прямые мышцы остаются интактными, уменьшая травму передней брюшной стенки. Однако статистика США показывает, что общий процент подобных сложных микрохирургических реконструкций остается стабильно невысоким и достигает 5–8% (рис. 16).

2016 Reconstructive Breast Procedures (with age distribution) 16

RECONSTRUCTIVE BREAST PROCEDURES	TOTAL PROCEDURES	13–19	20–29	30–39	40–54	55 AND OVER
Breast reconstruction*	109,256	531	2,606	12,499	56,222	37,398
Saline implants	5,018	–	–	–	–	–
Silicone implants	83,588	–	–	–	–	–
Implant alone	9,587	–	–	–	–	–
Tissue expander and implant	79,019	–	–	–	–	–
TRAM flap	5,190	–	–	–	–	–
DIEP flap	8,585	–	–	–	–	–
Latissimus Dorsi flap	6,151	–	–	–	–	–
Other flap	724	–	–	–	–	–
Timing-Immediate	78,932	–	–	–	–	–
Timing-Dlayed	30,324	–	–	–	–	–
Unilateral	37,857	–	–	–	–	–
Bilateral	71,399	–	–	–	–	–
Acellular dermal matrix	58,310	–	–	–	–	–
Fat grafts	30,516	–	–	–	–	–
Breast reduction (reconstructive patients only)	61,546	–	–	–	–	–
Breast implant removals (Reconstructive patients only)	18,778	140	1,104	3,564	8,583	5,387

Рисунок 16. Количество реконструктивных операций на молочной железе, выполненных в США за 2016 г.
Источник: 2016 Plastic Surgery Statistics Report. ASPS National Clearinghouse of Plastic Surgery Procedural Statistics

Результаты

По данным нашей клиники, на 2017 год из более чем 1200 реконструкций DIEP лоскут использован у 92 больных, что составляет 7,5% от общего числа наблюдений. Конечно, использование данной методики требует высокой квалификации специалистов и дорогостоящего оборудования, но преимущество все же очевидно.

Рисунок 17. Двухсторонний DIEP лоскут в отсроченном варианте

Самым грозным осложнением при таких реконструкциях является тромбоз сосудистых анастомозов, что ведет к полной потере лоскута. В нашей серии наблюдений подобное осложнение отмечено в одном случае, что составляет 0,9%. Такой процент является допустимым и соответствует результатам ведущих западных клиник. Для снижения частоты этих осложнений требуется тщательная предоперационная разметка лоскута.

В наше время золотым стандартом является КТ-ангиография, которая позволяет не только идентифицировать доминантный перфорантный сосуд, но и проследить его ход по отношению к прямой мышце живота, а для оценки зоны его перфузии мы используем интраоперационную флуоресцентную ангиографию [10, 11].

Использование перемещенных лоскутов, таких как TRAM и TDAP, на сегодняшний день также не потеряло своей актуальности. Перемещенный TRAM используется нами как при одномоментных так и при отсроченных реконструкциях. В нашей серии наблюдений данный метод был выбран у 550 больных. Перемещение лоскута проводилось, как правило, на одной прямой мышце.

Лоскут на основе прямой мышцы имеет более чем тридцатилетнюю историю и хорошо описан, однако тоже не лишен недостатков и осложнений: как правило, это проблемы в донорской области в виде грыж и краевых некрозов кожи. В реципиентной зоне чаще всего отмечаются краевые некрозы и формирование олеогранулем.

Рисунок 18. Одномоментная реконструкция левой молочной железы DIEP лоскутом

Рисунок 19. Тотальный некроз DIEP лоскута на третьи сутки после операции

Рисунок 20. Одномоментная реконструкция левой молочной железы TRAM лоскутом. Симметрии удалось добиться без коррекции контрлатеральной железы

К недостаткам метода следует отнести необходимость разрушения ИМБ для проведения лоскута к месту реконструкции.

Лоскут на основе широчайшей мышцы спины чаще всего используется в комбинации с имплантом, однако в ряде случаев лоскут может использоваться и сам по себе с включением большого кожно-жирового компонента. Это возможно у больных с гиперстеническим телосложением, с избытком тканей на боковой грудной стенке.

В нашей серии наблюдений данный метод использован у 26 больных без каких-либо значимых осложнений.

Одним из самых распространенных методов в нашей практике является использование ТДЛ в комбинации с имплантом. Данная методика применялась у 450 больных, у 48 из них выполнена двухсторонняя операция. Имеются в виду пациентки с мутацией BRCA, которым выполнялась профилактическая мастэктомия с одномоментной реконструкцией. Мышечная часть лоскута используется для полного покрытия импланта, небольшой кожный фрагмент при необходимости используется для реконструкции САК.

При подкожной мастэктомии во всех случаях использования изолированного мышечного лоскута его выделение производится из минидоступа длиной 2,5–3,5 см., расположенного по линии бюстгальтера. Ни в одном случае использование лоскута не привело к ограничению движений руки или деформации контура спины. Использование мышечной порции лоскута для дополнительного укрытия импланта, особенно у больных с небольшой толщиной покровных тканей, практически защищает от протрузии импланта и улучшает контур восстановленной молочной железы.

Во всех случаях одномоментной реконструкции имплантом стоит вопрос укрытия его нижнего полюса, для чего, помимо описанного выше ТДЛ, возможно использование различных сетчатых имплантов. В Европе и Америке с этой целью используется целлюлярный дермальный матрикс (АДМ). В связи с отсутствием подобного материала в официальной продаже, мы использовали АДМ у 15 больных на правах протокола научного исследования. Во всех случаях имплант располагался под большой грудной мышцей, и только нижний полюс укрывался АДМ.

Рисунок 21. Краевой некроз TRAM лоскута на одной прямой мышце живота, 15 сутки после операции

Рисунок 22. Использование ТДЛ для реконструкции молочной железы после радикальной кожесохранной мастэктомии слева

Рисунки 23–24. Использование ТДЛ в комбинации с имплантом. Рак левой молочной железы, мутация BRCA-1

В данной группе больных толщина кожно-жирового лоскута в нижнем склоне была больше 0,5 см. Протрузии имплантов в данной группе не было, однако у 11 больных потребовались дополнительные операции для коррекции капсулярной контрактуры.

В ряде случаев при выполнении мастэктомии с частичным сохранением кожи у больных с выраженным

Рисунки 25–27. Применение АДМ для укрытия нижнего полюса импланта

птозом молочной железы нижний склон импланта можно укрыть деэпедермизированным кожным лоскутом с нижнего склона молочной железы. Методика использована в 12 наблюдениях. Необходимо отметить, что в 100% случаев потребовалась симметризирующая операция с контрлатеральной стороны в виде редукционной маммопластики.

Во всех случаях, когда необходимо проведение лучевой терапии, мы отдавали предпочтение двухэтапным методикам. Отделение лучевой терапии РОНЦ обладает большим опытом лечения больных с экспандером или имплантом. На первом этапе больным выполняется тот или иной вариант мастэктомии и устанавливается экспандер. Мы всегда предпочитаем полное мышечное покрытие экспандера. Данный метод использован у 120 больных, которым планировалось проведение лучевой терапии в плане комплексного лечения. Это были пациентки с T3-T4 после неоадъювантного лечения, либо больные с регионарными метастазами. В 30 случаях экспандер после лучевой терапии был замещен на TRAM или DIEP лоскут. В 60 случаях экспандер меняли на имплант с дополнительным укрытием ТДЛ, и только 30 больным экспандер меняли на имплант без дополнительного укрытия. Это была группа больных повышенного риска, именно в ней отмечалось наибольшее число осложнений в виде протрузий импланта, инфицирования ложа, развития капсулярной контрактуры 3–4 степени. В нашей серии наблюдений в 20% случаев этим больным потребовались повторные операции в течение ближайшего года для коррекции возникших осложнений.

Таким образом, имеющееся обилие материалов и методов реконструкции позволяет выбрать оптимальный вариант в каждом конкретном случае в зависимости от стадии заболевания, планируемого лечения, конституции больной и состояния контрлатеральной молочной железы.

Отсроченные реконструкции молочной железы

Выбирая метод отсроченной реконструкции, также следует учитывать целый ряд параметров и, прежде всего, наличие у пациентки лучевой терапии в анамнезе. В большинстве случаев это вызывает выраженный фиброз тканей в области удаленной молочной железы, что приводит к проблемам при ее экспансии. Также оценивается состояние и количество тканей с контрлатеральной стороны, определяется, есть ли избыток тканей в потенциальных донорских зонах, учитываются пожелания самой пациентки. Как и в случае с одномоментными реконструкциями, наиболее стабильный результат с оптимальной текстурой тканей удается получить при использовании кожно-жировых лоскутов. Кроме того, оценивая состояние больной, поступившей на отсроченную реконструкцию, следует учитывать факт наличия у пациентки постмастэктомического синдрома, который имеет место в 30–50% случаев [12].

Включая в состав DIEP лоскута паховые лимфатические узлы, можно выполнить как восстановление формы молочной железы, так и коррекцию лимфатического отека. Данный вид операции предполагает полное восстановление формы и объема удаленной груди. В некоторых модификациях он включает в себя также восстановление лимфатического дренажа верхней конечности, невролиз плечевого нервного сплетения и воссоздание сосково-ареолярного комплекса [13].

В нашей клинике к настоящему моменту выполнено 33 подобных операции, в 80% случаев удалось добиться выраженного регресса лимфатического отека [14].

Мы выполняем стандартную двухэтапную отсроченную реконструкцию в основном в группе пациенток, не получавших лучевую терапию. На первом этапе устанавливается тканевой экспандер, который спустя 3–4 месяца меняется на постоянный имплант. Подобная методика использована в 40 случаях. Данный подход сопровождается небольшим числом осложнений, преимущественно капсулярной контрактурой (13%), – и довольно высокой частотой симметризирующих операций на контрлатеральной молочной железе.

Наиболее трудную для отсроченных реконструкций группу больных составляют пациентки после

Рисунок 28. Протрузия импланта после замены экспандера без использования ТДЛ и 46 Гр лучевой терапии. Протрузия ликвидирована с помощью широчайшей мышцы спины

Рисунок 29. Отсроченная реконструкция молочной железы лоскутом с передней стенки живота с включением паховых лимфатических узлов

Рисунок 30. Отсроченная реконструкция правой молочной железы DIEP лоскутом с включением паховых лимфатических узлов. Регресс отека через 12 месяцев – 75%

лучевой терапии или те, у которых отсутствует какой-либо избыток тканей в донорских областях. Мы считаем, что в таких случаях оптимальной является комбинированная методика двухэтапной реконструкции. На первом этапе в зону реконструкции перемещается ТДЛ, и под него устанавливается тканевой экспандер. Это позволяет привнести в зону реконструкции хорошо кровоснабжаемые ткани и выполнить адекватное растяжение. Второй этап – замена экспандера на имплант. Такой подход использован в 8 случаях.

Заключение

В последние годы значительно изменились требования к эстетическим результатам хирургического лечения больных раком молочной железы. Планируя вариант сохранной операции, необходимо учитывать соотношение объема опухоли к общему объему железы. Удаляя опухоль, следует оценивать возможность и целесообразность замещения дефекта оставшейся тканью железы или перемещенным региональным лоскутом, а также необходимость коррекции контрлатеральной железы. В ряде случаев, особенно при небольшом размере железы, следует сместить выбор в сторону радикальной мастэктомии с одномоментной реконструкцией.

Во всех случаях первично-операбельного рака выполнение одномоментной реконструкции, безусловно, предпочтительнее. Оптимальным методом реконструкции является тот, который обеспечивает

Рисунки 31–32. Использование комбинированной методики двухэтапной реконструкции. ТДЛ перемещен на первом этапе (при установке экспандера), затем выполнена экспансия тканей; на втором этапе выполнена замена экспандера на имплант

наилучший эстетический, стабильный результат с наименьшим риском послеоперационных осложнений. Выбор метода в каждом конкретном случае основан на многофакторном анализе стадии заболевания, перенесенного и планируемого лечения, конституционных особенностей пациентки. Анализируя собственный опыт и зарубежные данные, можно сделать вывод о том, что внедрение в оперативное лечение рака груди методов реконструктивной и пластической хирургии позволяет значительно улучшить эстетические результаты и качество жизни больных.

Список литературы

1. *DeSantis C.E., Fedewa S.A., Goding Sauer A. et al.* Breast cancer statistics, 2015: Convergence of incidence rates between black and white women // A Cancer Journal for Clinicians. – 2016. – Vol. 66. – № 1. – P. 31–42.

2. *Welcsh P.L., King M.C.* BRCA1 and BRCA2 and the genetics of breast and ovarian cancer // Human Molecular Genetics. – 2001. – Vol. 10. – № 7. – P. 705–713.

3. *Andretsch W., Kaufmann M.* Indikation für rekonstruktive und brusterhaltende Operationsverfahren // Archives of Gynecology and Obsterics. – 1997. – Vol. 260. – № 1/4 – P. 379.

4. *Yang J.D., Bae S.G., Chung H.Y. et al.* The usefulness of oncoplastic volume displacement techniques in the superiorly located breast cancers for Korean patients with small to moderate-sized breasts // Annals of Plastic Surgery. – 2011. – Vol. 67. – № 5. – P. 474–480.

5. *Rowland J.H., Desmond K.A., Meyerowitz B.E. et al.* Role of breast reconstructive surgery in physical and emotional outcomes among breast cancer survivors // Journal of the National Cancer Instute. – 2000. – Vol. 92. – № 17. – P. 1422–1429.

6. *Ивашков В.Ю., Соболевский В.А.* Клинический случай лечения длительной лимфорреи, возникшей после радикальной мастэктомии // Поволжский онкологический вестник. – 2015. – № 3. – С. 67–72.

7. *Kronowitz S.J.* Breast Reconstruction with Postmastectomy Radiation Therapy: Current Issues // Plastic and Reconstructive Surgery. – 2004. – Vol. 114. – № 4. – P. 950–960.

8. *Sgarzani R., Negosanti L., Morselli P.G. et al.* Patient Satisfaction and Quality of Life in DIEAP Flap versus Implant Breast Reconstruction // Surgery Research and Practice. – 2015. –№ 4. – P. 1–7.

9. *Hartrampf C.R. Jr., Bennett G.K.* Autogenous tissue reconstruction in the mastectomy patient. A critical review of 300 patients // Annals of Surgery. – 1987. – Vol. 205. – № 5. – P. 508–519.

10. *Соболевский В.А., Азимова Р.Б., Ивашков В.Ю.* Предоперационное планирование реконструкции молочной железы перфорантным лоскутом: алгоритм подбора пациенток и возможные осложнения // Вестник РОНЦ им. Н.Н. Блохина РАМН. – 2016. – Т. 27. – № 2. – С. 137–141.

11. *Мудунов А.М., Соболевский В.А., Удинцов Д.Б. и др.* Флуоресцентная ангиография как метод интраоперационной оценки перфузии аутотрансплантата при реконструкции комбинированных дефектов у больных с опухолями головы и шеи // Анналы пластической, реконструктивной и эстетической хирургии. – 2015. – № 4. – С. 31–37.

12. *Ивашков В.Ю., Соболевский В.А.* Хирургическое лечение лимфатического отека верхних конечностей у пациентов после комплексного лечения рака молочной железы. Современное состояние проблемы // Анналы пластической и реконструктивной хирургии. – 2015. – №3. – С. 70–76.

13. Masia, J. T-BAR: Total Breast Anatomy Restoration // Current Challenges in Total Breast Reconstruction II: Compil. Appear of the participants International Forum «Barcelona Breast Meeting». – Barcelona, 2013.

14. *Ивашков В.Ю., Соболевский В.А., Егоров Ю.С.* Современные аспекты оперативного лечения лимфатических отеков верхних конечностей у пациентов после комплексного лечения рака молочной железы // Саркомы костей, мягких тканей и опухоли кожи. – 2016. – №1. – С. 70–75.

References

1. *DeSantis C.E., Fedewa S.A., Goding Sauer A., Kramer J.L., Smith R.A., Jemal A.* Breast cancer statistics, 2015: Convergence of incidence rates between black and white women. A Cancer Journal for Clinicians. 2016; 66(1): 31-42. doi: 10.3322/caac.21320. Epub 2015 Oct 29.

2. *Welcsh P.L., King M.C.* BRCA1 and BRCA2 and the genetics of breast and ovarian cancer. Human Molecular Genetics. 2001; 10(7): 705-713.

3. *Andretsch W., Kaufmann M.* Indikation für rekonstruktive und brusterhaltende Operationsverfahren. Archives of Gynecology and Obsterics. 1997; 260(1/4): 379.

4. *Yang J.D., Bae S.G., Chung H.Y., Cho B.C., Park H.Y., Jung J.H.* The usefulness of oncoplastic volume displacement techniques in the superiorly located breast cancers for Korean patients with small to moderate-sized breasts. Annals of Plastic Surgery. 2011; 67(5): 474-480. doi: 10.1097/SAP.0b013e318201fdf4.

5. *Rowland J.H., Desmond K.A., Meyerowitz B.E., Belin T.R., Wyatt G.E., Ganz P.A.* Role of breast reconstructive surgery in physical and emotional outcomes among breast cancer survivors. Journal of the National Cancer Instute. 2000; 92(17): 1422-1429.

6. [*Ivashkov V.Yu., Sobolevskiy V.A.* Case report: treatment of long persistent limforreya after radical mastectomy. Povolzhskij onkologicheskij vestnik. 2015; 3: 67-72. (In Russ)].

7. *Kronowitz S.J.* Breast Reconstruction with Postmastectomy Radiation Therapy: Current Issues. Plastic and Reconstructive Surgery. 2004; 114(4): 950-960.

8. *Sgarzani R., Negosanti L., Morselli P.G., Vietti Michelina V., Lapalorcia L.M., Cipriani R.* Patient Satisfaction and Quality of Life in DIEAP Flap versus Implant Breast Reconstruction. Surgery Research and Practice. 2015; 4: 1-7. doi: 10.1155/2015/405163. Epub 2015 Nov 16.

9. *Hartrampf C.R. Jr., Bennett G.K.* Autogenous tissue reconstruction in the mastectomy patient. A critical review of 300 patients. Annals of Surgery. 1987; 205(5): 508-519.

10. [*Sobolewski V.A., Azimova R.B., Ivashkov V.Yu.* Preoperative planning breast reconstruktion perforator flap: Chart of selection of patiens and possible complications. Journal of Blokhin Russian Cancer Research Center RAMS. 2016; 27(2): 137-141. (In Russ)].

11. [*Mudunov A.M., Sobolewski V.A., Udintsev D.B., Ivashkov V.Y., Dikov Y.Y.* Fluorescent angiography as a method of intraoperative evaluation of flap perfusion in the reconstruction of combined defects in patients with head and neck tumors. Annals of plastic, reconstructive and aesthetic surgery. 2015; 4: 31-37. (In Russ)].

12. [*Ivashkov V.Yu., Sobolevsky V.A.* Surgical treatment of upper limb lymphedema in patients after combined treatment of breast cancer. The current state of the problem. Annals of plastic, reconstructive and aesthetic surgery. 2015; 3: 70-76. (In Russ)].

13. Masia, J. T-BAR: Total Breast Anatomy Restoration. Jaume Masia. Current Challenges in Total Breast Reconstruction II: Exhibition of the participants of the International Forum «Barcelona Breast Meeting» (Barcelona, March 13-15, 2013). Barcelona, 2013.

14. [*Ivashkov V.Ju., Sobolevsky V.A., Egorov Ju.S.* Modern aspects of surgical treatment of upper limb lymphedema in patients after combined treatment of breast cancer. Sarcoma bones, soft tissue and skin tumors. 2016; 1: 70-75. (In Russ)].

© М.Б. Стенина и др., 2017
УДК 618.19-006.6-085
ББК 55.691.3-5

НМИЦ онкологии им. Н.Н. Блохина Минздрава России (Россия, Москва)

ИЗМЕНЕНИЯ В НЕО- И АДЪЮВАНТНОМ ЛЕЧЕНИИ РАКА МОЛОЧНОЙ ЖЕЛЕЗЫ ЗА ПОСЛЕДНИЕ 5 ЛЕТ

М.Б. Стенина, М.А. Фролова, Д.З. Купчан, С.А. Тюляндин

CHANGES IN NEO- AND ADJUVANT TREATMENT OF BREAST CANCER IN THE LAST 5 YEARS

М.Б. Стенина
Доктор медицинских наук, ведущий научный сотрудник, отделение клинической фармакологии и химиотерапии, НМИЦ онкологии им. Н.Н. Блохина Минздрава России, 115478, Россия, Москва, Каширское шоссе, 24. E-mail: mstenina@mail.ru.

М.А. Фролова
Кандидат медицинских наук, старший научный сотрудник, отделение клинической фармакологии и химиотерапии. E-mail: drfrolova@yandex.ru.

Д.З. Купчан
Кандидат медицинских наук, заведующая отделением организации и проведения клинических исследований. Тел.: 8 (916) 998-23-18, 8 (903) 599-06-07, E-mail: dkupchan@mail.ru. SPIN-код 2499-3128.

С.А. Тюляндин
Доктор медицинских наук, профессор, заведующий отделением клинической фармакологии и химиотерапии. Тел.: 8 (499) 324-98-44, E-mail: stjulandin@gmail.com. SPIN-код1347-2594.

M.B. Stenina
Doctor of Medicine, Senior Researcher, Department of Clinical Pharmacology and Chemotherapy, N.N. Blokhin Medical Research Center of Oncology, Russian Ministry of Health, 115478, Russia, Moscow, Kashirskoye shosse, 24. E-mail: mstenina@mail.ru.

M.A. Frolova
Candidate of Medicine, Senior Researcher, Department of Clinical Pharmacology and Chemotherapy. E-mail: drfrolova@yandex.ru.

D.Z. Kupchan
Candidate of Medicine, Head of the Department of Clinical Research. Phone: 8 (916) 998-23-18, 8 (903) 599-06-07, E-mail: dkupchan@mail.ru. SPIN-code: 2499-3128.

S.A. Tjulandin
Doctor of Medicine, Professor of Medical Oncology, Head of the Department of Clinical Pharmacology and Chemotherapy. Phone: 8 (499) 324-98-44, E-mail: stjulandin@gmail.com. SPIN-code: 1347-2594.

Нео- и адъювантная терапия является важной составной частью и залогом успешного лечения рака молочной железы. Рекомендации по лечению раннего рака молочной железы регулярно, не реже одного раза в 1–2 года, пересматриваются с учетом результатов исследований в области фундаментальной и клинической онкологии. В настоящем обзоре рассмотрены результаты ключевых исследований, посвященных лечению раннего рака молочной железы, и изменения, внесенные в рекомендации по нео- и адъювантной терапии за последние 5 лет.

Ключевые слова: *ранний рак молочной железы, неоадъювантная терапия, адъювантная терапия, лучевая терапия, химиотерапия, гормонотерапия, анти-HER2 терапия, овариальная супрессия.*

Neo- and adjuvant therapy is an integral component of complex therapy of breast cancer, that brings a considerable contribution to successful treatment of this pathology. Guidelines on treatment of early-stage breast cancer are a subject of regular, not less than 1–2 times per a year, reassessment procedure, considering the latest results of fundamental and clinical oncology researches. The current review examines results of the key investigations devoted to early-stage breast cancer treatment and highlights changes to recommendations on neo- and adjuvant therapy, that were made during the last 5 years on the basis of these considerations.

Keywords: *early breast cancer, neo-adjuvant therapy, adjuvant therapy, radiotherapy, chemotherapy, hormonotherapy, anti-HER2 therapy, ovarian suppression.*

Многие онкологические сообщества – такие, как ASCO, AGO, NCCN, ESMO, NICE, RUSSCO и др., – выпускают рекомендации по лечению рака молочной железы (РМЖ). К числу таких рекомендаций относится и так называемый «Санкт-Галленский консенсус». Он принимается по итогам одного из наиболее значимых международных форумов, посвященных этой проблеме – конференции, много лет проводившейся в Санкт-Галлене и сохранившей свое первоначальное название, хотя в последние годы она проходит в Вене. В 2017 г. состоялась очередная, XV конференция. В основу ее решений легли результаты голосования панели экспертов, в этом году проходившего под девизом «Уменьшение и расширение объема лечения раннего рака молочной железы в зависимости от подтипа опухоли и вида лечения» (De-escalating and escalating treatment in early breast cancer across subtypes and treatment modalities) [1]. Голосование проходило по 201 пункту, среди которых были как проблемы локального лечения, хирургического и лучевого, так и вопросы, посвященные различным аспектам системной терапии.

Расширение показаний к неоадъювантной терапии

Основанием для неоадъювантной лекарственной терапии раннего первично операбельного РМЖ являются немногочисленные данные о равной эффективности лекарственной терапии, проводимой до и после оперативного вмешательства, что словно подтверждает верность математического правила «от перемены мест слагаемых сумма не меняется». Современные исследования направлены главным образом на поиск новых результативных лечебных опций, а значимость неоадъювантной терапии в сравнении с адъювантной при различных иммунофенотипах РМЖ как правило, не оценивается. Неослабевающий интерес к неоадъювантной лекарственной терапии связан с двумя аспектами – практическим и научным:

- практический:

– выраженный эффект неоадъювантной терапии может повлиять на объем последующего лечения (например, хирургического), а также на прогноз заболевания при достижении полного патоморфологического эффекта (ППЭ);

– обеспечивает время, необходимое для получения результатов генетического обследования и планирования реконструктивных операций в том случае, если предполагается выполнение мастэктомии;

– дает возможность контроля болезни в процессе лечения (в отличие от адъювантной терапии);

– позволяет учесть информацию о выраженности патоморфологического эффекта при планировании адъювантной терапии (например, при отсутствии ППЭ – назначение капецитабина, участие в клинических исследованиях с новыми препаратами);

- научный:

– является эффективным инструментом клинических исследований, позволяющим в короткие сроки оценить результативность инновационного метода лечения в сравнении со стандартной методикой (по частоте ППЭ);

– характеристики резидуальной опухоли могут помочь в изучении причин опухолевой резистентности.

P. Cortazar et al. на большом клиническом материале (11 955 больных, принявших участие в 12 международных рандомизированных исследованиях по неоадъювантной терапии) всесторонне проанализировали роль ППЭ [2]. Ключевыми задачами этой работы были:

1) установление факта взаимосвязи ППЭ с отдаленными результатами лечения (безрецидивной (БРВ) и общей выживаемостью – ОВ);

2) определение варианта ППЭ (ypT0 ypN0, ypT0/is ypN0 или ypT0/is), лучше всего коррелирующего с отдаленными результатами лечения;

3) выявление подтипов РМЖ, при которых наблюдается наиболее полное соотношение между ППЭ и отдаленными результатами лечения;

4) установление степени взаимосвязи между увеличением частоты ППЭ и улучшением БРВ и ОВ.

В этот метаанализ были включены данные, размещенные в базах данных PubMed, Embase и Medline и соответствовавшие следующим критериям:

1) участие в исследовании не менее 200 больных, получавших неоадъювантную химиотерапию с последующим оперативным вмешательством;

2) доступные сведения о степени патоморфологического эффекта, БРВ и ОВ;

3) медиана времени наблюдения не менее 3 лет.

Во всей группе показатели БРВ и ОВ были выше при ППЭ по сравнению с резидуальной опухолью. Частота ППЭ была невысокой и зависела от «строгости» определения данного показателя: 22% (95% доверительный интервал (ДИ) 21–22) – для ypT0/is, 18% (17–19) – для ypT0/is ypN0 и 13% (12–14) – для ypT0 ypN0. Эрадикация инвазивной опухоли в молочной железе и регионарных лимфоузлах была в большей степени связана с увеличением показателей БРВ и ОВ по сравнению с ППЭ только в молочной железе. При гормонозависимых HER2(–) опухолях выигрыш в показателях БРВ и ОВ был выше при высокой степени злокачественности опухоли (G3) по сравнению с низкой (G1). В случае HER2(+) опухолей ППЭ ассоциировался с улучшением отдаленных результатов лечения независимо от наличия рецепторов эстрогенов (РЭ) и прогестерона (РП), но выигрыш был выше при их отсутствии. Наиболее выраженная взаимосвязь между ППЭ и отдаленными результатами лечения была выявлена при агрессивных вариантах РМЖ – HER2(+) не люминальном и тройном негативном (табл. 1).

В консенсусе Санкт-Галленской конференции 2017 г. неоадъювантная химиотерапия рассматривается как предпочтительный метод первичного лечения II и III стадии HER2(+) и тройного негативного РМЖ, особенно, если эффект лекарственной терапии может способствовать уменьшению объема оперативного вмешательства и лучевой терапии. Напомним, что в рекомендациях предыдущих лет неоадъювантная химиотерапия при первично операбельном РМЖ рекомендовалась исключительно с целью уменьшения опухоли при намерении выполнить органосохраняющую операцию. Однако подчеркнем, что неоадъювантная лекарственная терапия показана не всем больным: согласно рекомендациям NCCN, ее не следует проводить при выраженном внутрипротоковом компоненте, нечетких границах опухоли, непальпируемых образованиях, т.е. во всех случаях, когда клиническое и инструментальное обследование не позволяют определить границы опухолевого роста [3]. Чтобы точнее определить показания к назначению

Табл. 1. Основные результаты объединенного анализа влияния полного патоморфологического эффекта на отдаленные результаты лечения [2]

Параметры	**Безрецидивная выживаемость, отношение рисков (доверительный интервал)**	**Общая выживаемость, отношение рисков (доверительный интервал)**
Вся группа	0,48 (0,43–0,54)	0,36 (0,31–0,42)
В зависимости от варианта полного патоморфологического эффекта		
ypT0 ypN0 (n=1554)	0,44 (0,39–0,51)	0,36 (0,30–0,44)
ypT0/is ypN0 (n=2131)	0,48 (0,43–0,54)	0,36 (0,31–0,42)
ypT0/is (n=2598)	0,60 (0,55–0,66)	0,51 (0,45–0,58)
В зависимости от степени злокачественности опухоли		
G1 (n=426)	–	0,48 (0,12–1,96)
G2 (n=4392)	–	0,55 (0,40–0,75)
G3 (n=3217)	–	0,29 (0,22–0,37)
В зависимости от подтипа рака молочной железы и лечения		
Люминальный, HER2(–), G1/2 (n=1986)	0,63 (0,38–1,04)	0,47 (0,21–1,07)
Люминальный, HER2(–), G3 (n=630)	0,27 (0,14–0,50)	0,29 (0,13–0,65)
Люминальный, HE2(+), получали трастузумаб (n=385)	0,58 (0,42–0,82)	0,56 (0,23–1,37)
Люминальный, HER2(+), не получали трастузумаб (n=701)		0,57 (0,31–1,04)
HER2(+), не люминальный, получали трастузумаб (n=364)	0,25 (0,18–0,34)	0,08 (0,03–0,22)
HER2(+), не люминальный, не получали трастузумаб (n=471)		0,29 (0,17–0,50)
Тройной негативный (n=1157)	0,24 (0,18–0,33)	0,16 (0,11–0,25)

неоадъювантной лекарственной терапии, желательно принимать подобные решения на мультидисциплинарном консилиуме.

Двойная анти-HER2 блокада трастузумабом и пертузумабом в неоадъювантной терапии

Анти-HER2 моноклональное антитело трастузумаб уже много лет является стандартным компонентом адъювантной и неоадъювантной лекарственной терапии терапии HER2(+) РМЖ. После появления лапатиниба и других анти-HER2 препаратов возник интерес к изучению так называемой двойной анти-HER2 блокады трастузумабом и лапатинибом (NeoALTTO, ALTTO). Однако эту комбинацию не включили в перечень рекомендуемых в качестве нео- и адъювантной терапии, поскольку в исследовании NeoALTTO более высокая частота ППЭ (51,3 против 29,5%, p=0,0001) не привела к увеличению БРВ (0,78, 0,47–1,28, p=0,33), а исследование ALTTO также не показало улучшения отдаленных результатов лечения при добавлении лапатиниба к трастузумабу в адъювантной терапии. Кроме того, была отмечена серьезная (в основном гастроинтестинальная) токсичность комбинации с лапатинибом. Более продуктивным стало изучение другого варианта двойной анти-HER2 блокады – комбинации трастузумаба и пертузумаба. В исследовании NeoSPHERE (многоцентровое рандомизированное открытое исследование II фазы) приняли участие 417 больных местнораспространенным, воспалительным или ранним HER2(+) РМЖ [4, 5]. Больных разделили в равных соотношениях на 4 группы в зависимости от варианта лечения:

a) трастузумаб 6 мг/кг (нагрузочная доза 8 мг/кг) + доцетаксел 75–100 мг/м^2 (n=107);

b) трастузумаб 6 мг/кг (нагрузочная доза 8 мг/кг) + пертузумаб 420 мг (нагрузочная доза 840 мг) + доцетаксел 75–100 мг/м^2 (n=107);

c) трастузумаб 6 мг/кг (нагрузочная доза 8 мг/кг) + пертузумаб 420 мг (нагрузочная доза 840 мг) (n=107);

d) пертузумаб 420 мг (нагрузочная доза 840 мг) + доцетаксел 75–100 мг/м^2 (n=96).

На первом этапе проводилась неоадъювантная лекарственная терапия с использованием одного из перечисленных выше режимов, затем выполнялось хирургическое лечение, после которого больные получали адъювантную лекарственную терапию (антрациклиновый режим, продолжение введения трастузумаба). Было показано, что добавление пертузумаба к трастузумабу (в сочетании с доцетакселом) приводит к увеличению частоты ППЭ (ypT0/is ypN0) с 21,5 до 39,3% (0,55, 0,36–0,84, p=0,0072). Частота ППЭ больше всего увеличилась при РЭ(–)/РП(–): 63,2 против 36,8%. Пятилетняя БРВ составила 81 (71–87)%, 86 (77–91)%, 73 (64–81)% и 73 (63–81)% в группах a, b, c и d соответственно; отношение рисков для групп a и b составило 0,69 (0,34–1,40). У больных с ППЭ независимо от варианта лечения пятилетняя БРВ была выше, чем у больных с резидуальной опухолью: 85 против 76% (0,54, 0,29–1,00). Спектр и тяжесть побочных явлений, в т.ч. симптомов кардиологической токсичности, в сравниваемых группах существенно не различались.

Высокая результативность неоадъювантной химиотерапии в сочетании с двойной анти-HER2 блокадой трастузумабом и пертузумабом была также доказана в исследовании TRYPHAENA, основной целью которого была оценка кардиотоксичности [6]. Частота ПМЭ (ypT0/is ypN0) в этом исследовании достигала 54,7–63,6% в зависимости от варианта лечения. Авторы не выявили усугубления кардиологической токсичности при использовании двойной анти-HER2 блокады трастузумабом и пертузумабом даже в сочетании с антрациклинами.

На основании этих данных вкупе с яркими результатами лечения пертузумабом и трастузумабом диссеминированного РМЖ (CLEOPATRA) FDA США одобрило пертузумаб (в сочетании с трастузумабом и доцетакселом) в качестве комбинации для неоадъювантной терапии. NCCN рекомендует этот режим при опухолях ≥T2 или ≥N1, что поддерживается и консенсусом Санкт-Галленской конференции.

Адъювантная терапия небольших HER2(+) опухолей молочной железы

До недавнего времени стандартным подходом к адъювантной терапии HER2(+) РМЖ независимо от стадии заболевания было назначение химиотерапии с включением антрациклиновых и таксановых режимов в сочетании с трастузумабом или безантрациклинового режима TCH (доцетаксел + карбоплатин + трастузумаб). Количество курсов химиотерапии в этом случае составляет 6–8. Такой подход базируется на результатах крупных рандомизированных исследований по изучению эффективности трастузумаба в адъювантной терапии (HERA, BCIRG 006, NCCTG 9831, NSABP B-31 и др.). Но как правило, участие в этих исследованиях больных с небольшими опухолями без метастазов в регионарных лимфоузлах не предусматривалось. А ведь таким больным, возможно, и не требуется столь интенсивное лечение. В исследовании APT (неконтролируемое многоцентровое, с одной исследуемой группой) приняли участие 406 больных с опухолями до 3 см, в т.ч. T1mic – 2,2%, T1a – 16,7%, T1b – 30,5%, T1c – 41,6%, T2 (опухоли от 2 до 3 см) – 8,0%, N0 – 98,5%, N1mic – 1,5%. План адъювантной терапии предполагал 12 еженедельных введений паклитаксела 80 мг/м^2 (что соответствует по продолжительности 4 курсам, проводимым с периодичностью 1 раз в 3 нед.) в сочетании с трастузумабом 2 мг/кг (нагрузочная доза 4 мг/кг) еженедельно. Далее следовала монотерапия трастузумабом в течение еще 9 мес. с использованием одного из стандартных режимов (2 мг/кг еженедельно

или 6 мг/кг 1 раз в 3 нед.) [7]. При медиане времени наблюдения 6,5 лет произошли 23 события, среди которых было 4 (1%!) случая развития отдаленных метастазов, 5 (1,2%) локорегионарных рецидивов, 6 (1,5%) случаев контралатерального РМЖ и 8 (2,0%) летальных исходов при отсутствии документированного прогрессирования РМЖ. Таким образом, семилетняя выживаемость без признаков болезни во всей группе составила 93,3% (90,4–96,2), в подгруппе больных с гормонозависимыми опухолями – 94,6% (91,8–97,5), с гормононезависимыми опухолями – 90,7% (84,6–97,2); семилетняя опухолеспецифическая выживаемость – 98,6% (97.0–100), общая выживаемость – 95,0% (92,4–97,7) [8]. С учетом этих данных, в современных рекомендациях режим «паклитаксел + трастузумаб», использованный авторами данного исследования, фигурирует как возможная опция адъювантной терапии для большинства больных с I стадией (pT1b,c pN0) РМЖ.

Двойная анти-HER2 блокада трастузумабом и пертузумабом в адъювантной терапии

Положительные результаты изучения двойной анти-HER2 блокады с пертузумабом в исследовании NeoSPHERE и фиаско комбинации трастузумаба с лапатинибом в исследованиях NeoALTTO и ALTTO предопределили ожидание первых итогов исследования APHINITY, в котором оценивалась эффективность пертузумаба в адъювантной терапии. Исследование было многоцентровым рандомизированным двойным слепым плацебо контролируемым. В него включались больные HER2(+) РМЖ после хирургического вмешательства, имевшие следующие характеристики болезни:

- опухоль ≥pT1c или
- N+
- при pT1b и N0 – при наличии одного из критериев:
  - G3;
  - отрицательные РЭ и РП;
  - возраст <35 лет.

В исследовании приняли участие 4805 больных, которые путем рандомизации были разделены на 2 группы в соотношении 1:1 и получали стандартную адъювантную химиотерапию в сочетании с трастузумабом/плацебо (n=2405) или комбинацией трастузумаба и пертузумаба (n=2400) в течение 1 года. Трехлетняя БРВ (без признаков инвазивного рака) в группе с пертузумабом составила 94,1% против 93,2% в группе трастузумаба/плацебо (0,81, 0,66–1,00; p=0,045). При подгрупповом анализе наибольший, статистически значимый выигрыш в показателе БРВ при добавлении пертузумаба был отмечен при N+ (92,0% против 90,2%; 0,77, 0,62–0,96; p=0,02), в то время как при N0 (96,7% против 96,2%; 1,13, 0,68–1,86; p=0,64), гормонозависимых опухолях (94,8% против 94,4%; 0,86, 0,66–1,13; p=0,28) и опухолях с отрицательным рецепторным статусом (92,8% против 91,2%, 0,76, 0,56–1,04; p=0,08) существенного выигрыша от двойной анти-HER2 блокады получено не было. Существенного усугубления токсичности, в т. ч. кардиологической, не наблюдалось [9]. Таким образом, в отличие от исследований NeoALTTO и ALTTO, в случае с пертузумабом увеличение частоты ППЭ приводило к увеличению БРВ. Выигрыш в исследовании APHINITY был небольшим (в абсолютных значениях 0,9%), но статистически значимым и вероятнее всего произошел за счет подгруппы больных с N+. С учетом результатов исследования APT можно предполагать, что подгруппа больных с небольшими опухолями и N0 и без факторов высокого риска рецидива имеет благоприятный прогноз и не нуждается в интенсивном и продолжительном лечении. Дальнейшие исследования в этой области должны быть направлены на создание четкого алгоритма адъювантной лекарственной терапии с учетом всех факторов риска.

Что касается изменений в рекомендациях, то эксперты NCCN считают возможным включение пертузумаба в режим адъювантной терапии в том случае, если он не использовался с неоадъювантной целью. В Санкт-Галленовском консенсусе указания на целесообразность назначения двойной анти-HER2 блокады с пертузумабом с адъювантной целью отсутствуют, поскольку результаты исследования APHINITY были опубликованы позднее, чем состоялось голосование панели экспертов.

Овариальная супрессия в адъювантной гормонотерапии

Значение овариальной супрессии (ОС) как компонента адъювантной гормонотерапии у женщин с сохранной функцией яичников продолжает оставаться предметом научных исследований и дискуссий. Этому вопросу в прошлом было посвящено много работ, однако в большинстве из них не разграничивался вклад ОС, возникавшей как осложнение химиотерапии, которую получали большинство пациенток, от вклада самой химиотерапии. Поэтому во всех рекомендациях по адъювантной гормонотерапии женщин в пременопаузе значилось «... ± ОС», что отражало отсутствие четкого понимания роли ОС в этой ситуации. В 2014 г. были опубликованы результаты двух исследований, посвященных адъювантной гормонотерапии – SOFT и TEXT, но значение ОС оценивалось только в первом из них [10]. В нем приняли участие 3066 больных с сохранной функцией яичников. Больные могли получать ранее адъювантную химиотерапию. При развитии аменореи после химиотерапии участие в исследовании было возможно только после биохимического подтверждения сохранной функции яичников (пременопаузальными значениями эстрадиола в сыворотке крови). В качестве адъювантной

гормонотерапии назначался один из следующих вариантов лечения:

- тамоксифен (n=1021);
- тамоксифен/ОС (n=1024);
- эксеместан/ОС (n=1021).

Для подавления функции яичников использовались лекарственный (трипторелин), хирургический (двухсторонняя овариэктомия) или лучевой (двухстороннее облучение яичников) методы. Адъювантную химиотерапию в общей сложности получили 53,3% участниц исследования, у которых имелись факторы высокого риска рецидива, что и было основанием для назначения цитотоксической терапии: N+ – у 57% больных против 9% больных, не получавших химиотерапию, опухоль >2 см – у 47% больных против 14%, G2 – у 35% больных против 7%, средний возраст – 40 лет против 46 лет у больных, не получавших адъювантную химиотерапию. Медиана времени наблюдения составила 67 мес. Во всей группе больных добавление ОС к тамоксифену не привело к улучшению пятилетней БРВ выживаемости по сравнению с монотерапией тамоксифеном: пятилетняя БРВ составила 86,6% и 84,7% соответственно (0,83, 0,66–1,04; p=0,10). При оценке прогностических факторов с помощью многофакторной регрессионной модели Кокса оказалось, что тамоксифен/ ОС эффективнее снижал риск рецидива по сравнению с монотерапией тамоксифеном (0,75, 0,59–0,96; p=0,02). Наиболее результативной с точки зрения показателей БРВ оказалась комбинация эксеместана/ ОС (89% против 84,7% в группе тамоксифена; 0,68, 0,53–0,86), однако преимущество ингибиторов ароматазы перед тамоксифеном у больных в менопаузе хорошо известно из предыдущих исследований. Пятилетняя ОВ составила 96,7% (95,2–97,7) в группе тамоксифена/ ОС и 95,1% (93,4–96,3) – в группе тамоксифена (0,74, 0,51–1,09; p=0,13). Таким образом, добавление ОС к тамоксифену существенно не повлияло на отдаленные результаты лечения. Среди больных, не получавших адъювантной химиотерапии, 95% больных в каждой из лечебных групп были живы в течение 5 лет без признаков РМЖ. Наибольшее количество рецидивов заболевания и летальных исходов было отмечено в подгруппе больных, получавших адъювантную химиотерапию. Пятилетняя БРВ у этих больных составила 82,5% (78,8–85,6) – в группе тамоксифена/ ОС, 78,0% (74,0–81,5) – в группе тамоксифена (0,78, 0,60–1,02) и 85,7% (82,3–88,5) – в группе эксеместана/ ОС. Однако наиболее выразительными различия в БРВ оказались в подгруппе молодых пациенток (<35 лет), 94% из которых получали адъювантную химиотерапию: пятилетняя БРВ составила 67,7% (57,3–76,0) в группе тамоксифена, 78,9% (69,8–85,5) – в группе тамоксифена/ОС и 83,4% (74,9–89,3) – в группе эксеместана/ ОС (табл. 2).

Примечательно, что по данным подгруппового анализа, добавление ОС повышало эффективность тамоксифена при HER2(+) РМЖ (0,78, 0,62–0,98; p=0,03).

При анализе токсичности оказалось, что частота специфических побочных эффектов ≥3 ст. составила 23,7% – в группе тамоксифена и 31,3% – в группе тамоксифена/ ОС, при этом около 22% больных к концу адъювантной гормонотерапии отказались от продолжения ОС. Таким образом, ОС в составе адъювантной гормонотерапии показана далеко не всем больным в пременопаузе. Ее нужно назначать лишь при неблагоприятном прогнозе, к факторам которого эксперты конференции в Санкт-Галлене отнесли молодой возраст (<35 лет), поражение ≥4 лимфоузлов, а также любые другие признаки высокого риска рецидива, дающие основание для назначения адъювантной химиотерапии. По мнению большинства экспертов, в случае надежной ОС могут быть использованы как тамоксифен, так и ингибиторы ароматазы.

Бисфосфонаты в адъювантной терапии

Своеобразным «побочным» продуктом изучения роли бисфосфонатов в лечении и профилактике остеопороза у больных, получавших длительную адъювантную гормонотерапию ингибиторами ароматазы, было обнаружение более высоких показателей БРВ и ОВ в случае назначения бисфосфонатов с профилактической целью. Данные различных исследований (в общей сложности 26 исследований с участием

Табл. 2. Результаты адъювантной гормонотерапии в сочетании и без овариальной супрессии в исследовании SOFT [10]

	Тамоксифен	Тамоксифен/ ОС	Эксеместан/ ОС
5-летняя БРВ, вся группа, %	84,7	86,6	89
5-летняя ОВ, вся группа, %	95,1	96,7	–
5-летняя БРВ (адъювантная химиотерапия в анамнезе), %	78,0	82,5	85,7
5-летняя ОВ (адъювантная химиотерапия в анамнезе), %	90,9	94,5	–
5-летняя БРВ (моложе 35 лет, адъювантная химиотерапия в анамнезе), %	67,7	78,9	83,4

18 766 больных) были проанализированы EBCSG в рамках метаанализа [11]. Оказалось, что у больных, получавших адъювантную гормонотерапию ингибиторами ароматазы в сочетании с бисфосфонатами, была статистически значимо меньше частота отдаленных метастазов (2p=0,03), в т.ч. метастазов в костях (2p=0,004) и летальность от РМЖ (2p=0,04). Выигрыш был наибольшим у больных в менопаузе, у которых абсолютный прирост десятилетней ОВ составил 3,3% (2p=0,002). Примечательно, что в метаанализе этой же группы (EBCSG) при оценке вклада ингибиторов ароматазы в результаты адъювантной гормонотерапии показано, что при назначении в течение 5 лет они обеспечивают абсолютный десятилетний прирост ОВ в сравнении с тамоксифеном, равный 2,1% (!) (2p=0,009) [12]. В единственном пока исследовании с деносумабом (ABCSG-18) также показано, что наряду с уменьшением частоты переломов, обусловленных остеопорозом, у больных, получавших этот препарат с профилактической целью, увеличилась БРВ (80,4% и 83,5%; p=0,0510 Log-rank) [13, 14]. Эти данные нашли отражение в современных рекомендациях, которые при РМЖ советуют назначать остеомодифицирующие препараты в случае длительного применения ОС и/или ингибиторов ароматазы [15].

Отказ от адъювантной лучевой терапии после органосохраняющего лечения у больных благоприятной прогностической группы

Мы привыкли к тому, что после органосохраняющего лечения РМЖ обязательна лучевая терапия. Но результаты исследований PRIME II, а также CALGB 9343 (опубликованные 10 годами раньше), показали принципиальную возможность отказа от лучевой терапии после органосохраняющего лечения у пациенток старшей возрастной группы при небольших гормонозависимых опухолях в случае проведения адъювантной гормонотерапии. В исследовании PRIME II приняли участие 1 326 больных в возрасте ≥65 лет, с гормонозависимыми опухолями не более 3 см, N0 ($pT_{1-2}\,pN_0\,M_0$) и «чистыми» краями резекции [16]. Больные были рандомизированы на две лечебные группы: 1) облучение оставшейся части молочной железы + адъювантная гормонотерапия и 2) только адъювантная гормонотерапия (без лучевой терапии). Полученные результаты были схожими с данными исследования CALGB 9343: частота рецидивов в оперированной молочной железе в исследовании PRIME II была сравнительно низкой и составила 4,1% в группе без лучевой терапии и 1,3% – в группе лучевой терапии (p=0,0002). Несмотря на статистически значимую разницу в частоте рецидивов в молочной железе, отказ от лучевой терапии не привел к увеличению частоты рецидивов в подмышечной области, отдаленных метастазов, контралатерального РМЖ, а также к снижению опухолеспецифической выживаемости: пятилетняя общая выживаемость составила 93,9% (91,8–96,0; p=0,34) в обеих группах. Эти данные позволили предусмотреть в рекомендациях NCCN отказ от лучевой терапии после радикальной резекции у пожилых больных с благоприятными характеристиками опухоли.

Таким образом, сегодня мы можем подходить к нео- и адъювантной терапии РМЖ дифференцированно. У больных с благоприятными клинико-морфологическими данными возможно идти в направлении уменьшения объема лечения, а значит – и снижения токсичности, а у больных с признаками повышенного риска рецидива заболевания следует применять более активные лечебные методики.

Список литературы

1. *Curigliano G., Burstein H.J., Winer E.P. et al.* De-escalating and escalating treatments for early-stage breast cancer: the St. Gallen International Expert Consensus Conference on the Primary Therapy of Early Breast Cancer 2017 // Annals of Oncology: official journal of the European Society for Medical Oncology. – 2017. – Vol. 8. – № 8. – P. 1700–1712.

2. *Cortazar P., Zhang L., Untch M. et al.* Pathological complete response and long-term clinical benefit in breast cancer. The CTNeoBC pooled analysis // The Lancet. – 2014. – Vol. 384. – № 9938. – P. 164–172.

3. *Gradishar W.J., Anderson B.O.* National Comprehensive Cancer Network (NCCN). NCCN Clinical practice guidelines in oncology. Version 2. 2017. [Электронный ресурс]. – URL: http://www.nccn.org/professionals/physician_gls/f_guidelines.asp. Дата обращения 05.09.2017.

4. *Gianni L., Pienkowski T., Im Y.H. et al.* Efficacy and safety of neo-adjuvant pertuzumab and trastuzumab in women with locally advanced, inflammatory, or early HER2-positive breast cancer (NeoSphere): a randomised multicentre, open-label, phase 2 trial // The Lancet Oncology. – 2011. – Vol. 13. – № 1. – P. 25–32.

5. *Gianni L., Pienkowski T., Im Y.H. et al.* 5-Year analysis of neo-adjuvant pertuzumab and trastuzumab in patients with locally advanced, inflammatory, or early-stage HER2-positive breast cancer (NeoSphere): a multicentre, open-label, phase 2 randomised trial // The Lancet Oncology – 2016. – Vol 17. – № 6. – P. 791–800.

6. *Schneeweiss S., Chia T., Hickish V. et al.* Pertuzumab plus trastuzumab in combination with standard neo-adjuvant anthracycline-containing and anthracycline-free chemotherapy regimens in patients with HER2-positive early breast cancer: a randomized phase II cardiac safety study (TRYPHAENA) // Annals of Oncology. – 2013. – Vol. 24. – № 9. – P. 2278–2284.

7. *Tolaney S.M., Barry W.T., Dang C.T. et al.* Adjuvant Paclitaxel and Trastuzumab for Node-Negative, HER2-Positive Breast Cancer // New England Journal of Medicine. – 2015. – Vol. 372. – № 2. – P. 134–141.

8. *Tolaney S.M., Barry W.T., Guo H. et al.* Seven-year follow-up adjuvant paclitaxel and trastuzumab (APT trial) for node-negative, HER2-positive breast cancer // Journal of Clinical Oncology. – 2017 – Vol. 35 – Suppl. – abstr. 511.

9. *Minckwitz G., Procter M., Azambuja E. et al.* Adjuvant Pertuzumab and Trastuzumab in Early HER2-Positive Breast Cancer // The New England Journal of Medicine. – 2017 – Vol. 377. – № 2. – P. 122–131.

10. *Francis P.A., Regan M.M., Fleming G.F. et al.* Adjuvant ovarian suppression in premenopausal breast cancer // The New England Journal of Medicine. – 2015 – Vol. 372. – № 5. – №17. – P. 436–446.

11. Adjuvant bisphosphonate treatment in early breast cancer: meta-analyses of individual patient data from randomised trials // The Lancet. – 2015 – Vol. 386. – № 10001. – P. 1353–1361.

12. Early Breast Cancer Trialists' Collaborative Group (EBCTCG). Aromatase inhibitors versus tamoxifen in early breast cancer: patient-level meta-analysis of the randomised trials // The Lancet – 2015 – Vol. 386. – № 10001. – P. 1341–1352.

13. *Gnant M., Pfeiler G., Dubsky P.C. et al.* Adjuvant denosumab in breast cancer (ABCSG-18): a multicentre, randomised, double-blind, placebo-controlled trial // The Lancet. – 2015. –Vol. 386. – № 9992. – P. 433–443.

14. *Gnant M., Pfeiler G., Dubsky P.C. et al.* Abstract S2-02: The impact of adjuvant denosumab on disease-free survival: Results from 3,425 postmenopausal patients of the ABCSG-18 trial // Cancer Research. – Vol. 76. – №4 (Suppl.). – S. 2-02.

15. *Coleman R., Body J.J., Aapro M. et al.* Bone Health in Cancer Patients: ESMO Clinical Practice Guidelines // Annals of Oncology : official journal of the European Society for Medical Oncology. – 2014 – Vol. 25, Suppl. 3 – P.124–137.

16. *Kunkler I.H., Cameron D.A., Dixon J.M. et al.* Breast-conserving surgery with or without irradiation in women aged 65 years or older with early breast cancer (PRIME II): a randomised controlled trial // The Lancet Oncology. – 2015 –Vol. 16. – № 3. – P. 266–273.

References

1. *Curigliano G., Burstein H.J., Winer E.P., Gnant M., Dubsky P., Loibl S., Colleoni M., Regan M.M., Piccart-Gebhart M., Senn H.-J., Thürlimann B.* De-escalating and escalating treatments for early-stage breast cancer: the St. Gallen International Expert Consensus Conference on the Primary Therapy of Early Breast Cancer 2017. Annals of Oncology: official journal of the European Society for Medical Oncology. 2017; 8(8): 1700-1712. doi: 10.1093/annonc/mdx308.

2. *Cortazar P., Zhang L., Untch M., Mehta K., Costantino J.P., Wolmark N., Bonnefoi H., Cameron D., Gianni L., Valagussa P., Swain S.M., Prowell T., Loibl S., Wickerham D.L., Bogaerts J., Baselga J., Perou C., Blumenthal G., Blohmer J., Mamounas E.P., Bergh J., Semiglazov V., Justice R., Eidtmann H., Paik S., Piccart M., Sridhara R., Fasching P.A., Slaets L., Tang S., Gerber B, Geyer Jr. Ch., Pazdur R., Ditsch N., Rastogi P., Eiermann W., Minckwitz G.* Pathological complete response and long-term clinical benefit in breast cancer: the CTNeoBC pooled analysis. The Lancet. 2014; 384(9938): 164-172. doi: 10.1016 S0140-6736(13)62422-8.

3. *Gradishar W.J., Anderson B.O.* National Comprehensive Cancer Network (NCCN). NCCN Clinical practice guidelines in oncology. Version 2. 2017. Available at: http://www.nccn.org/professionals/physician_gls/f_guidelines.asp. Accessed at 05.09.2017.

4. *Gianni L., Pienkowski T., Im Y.H., Roman L., Tseng L.M., Liu M.C., Lluch A., Staroslawska E., de la Haba-Rodriguez J., Im S.A., Pedrini J.L., Poirier B., Morandi P., Semiglazov V., Srimuninnimit V., Bianchi G., Szado T., Ratnayake J., Ross G., Valagussa P.* Efficacy and safety of neo-adjuvant pertuzumab and trastuzumab in women with locally advanced, inflammatory, or early HER2-positive breast cancer (NeoSphere): a randomised multicentre, open-label, phase 2 trial. The Lancet Oncology. 2011; 13(1): 25-32. doi: 10.1016/S1470-2045(11)70336-9.

5. *Gianni L., Pienkowski T., Im Y.H., Tseng L.M., Liu M.C., Lluch A., Staroslawska E., de la Haba-Rodriguez J., Im S.A., Pedrini J.L., Poirier B., Morandi P., Semiglazov V., Srimuninnimit V., Bianchi G.V., Magazzù D., McNally V., Douthwaite H., Ross G., Valagussa P.* 5-Year analysis of neo-adjuvant pertuzumab and trastuzumab in patients with locally advanced, inflammatory, or early-stage HER2-positive breast cancer (NeoSphere): a multicentre,open-label, phase 2 randomised trial. The Lancet Oncology. 2016; 17(6): 791-800. doi: 10.1016/S1470-2045(16)00163-7.

6. *Schneeweiss S., Chia T., Hickish V., Harvey A., Eniu R., Hegg C., Tausch J.H., Seo Y.-F., Tsai J., Ratnayake V., McNally G., Ross J., Cortés E.* Pertuzumab plus trastuzumab in combination with standard neo-adjuvant anthracycline-containing and anthracycline-free chemotherapy regimens in patients with HER2-positive early breast cancer: a randomized phase II cardiac safety study (TRYPHAENA). Annals of Oncology. 2013; 24(9): 2278-2284. doi: 10.1093/annonc/mdt182.

7. *Tolaney S.M., Barry W.T., Dang C.T., Yardley D.A., Moy B., Marcom P.K., Albain K.S., Rugo H.S., Ellis M., Chir B., Shapira I., Wolff A.C., Carey L.A., Overmoyer B.A., Partridge A.H., Guo H., Hudis C.A., Krop I.E., Burstein H.J., Winer E.P.* Adjuvant Paclitaxel and Trastuzumab for Node-Negative, HER2-Positive Breast Cancer. New England Journal of Medicine. 2015; 372(2): 134-141. doi: 10.1056/NEJMoa1406281.

8. *Tolaney S.M., Barry W.T., Guo H., Dillon D., Dang C.T., Yardley D.A., Moy B., Marcom P.K., Albain K.S., Rugo H.S., Ellis M.J., Shapira I., Wolff A.C., Carey L.A., Overmoyer B., Partridge A.H., Hudis C.A., Krop I.E., Burstein H.J., Winer E.P.* Seven-year follow-up adjuvant paclitaxel and trastuzumab (APT trial) for node-negative, HER2-positive breast cancer. Journal of Clinical Oncology. 2017; 35: Suppl. abstr. 511.

9. *Minckwitz G., Procter M., Azambuja E., Zardavas D., Benyunes M., Viale G., Suter T., Arahmani A., Rouchet N., Clark E., Knott A., Lang I., Levy C., Yardley D.A., Bines J., Gelber R.D., Piccart M., Baselga J.* for the APHINITY Steering Committee and Investigators. Adjuvant Pertuzumab and Trastuzumab in Early HER2-Positive Breast Cancer. The New England Journal of Medicine. 2017; 377(2): 122-131. doi: 10.1056/NEJMoa1703643.

10. *Francis P.A., Regan M.M., Fleming G.F., Láng I., Ciruelos E., Bellet M., Bonnefoi H.R., Climent M.A., Da Prada G.A., Burstein H.J., Martino S., Davidson N.E., Geyer C.E. Jr., Walley B.A., Coleman R., Kerbrat P., Buchholz S., Ingle J.N., Winer E.P., Rabaglio-Poretti M., Maibach R., Ruepp B., Giobbie-Hurder A., Price K.N., Colleoni M., Viale G., Coates A.S., Goldhirsch A., Gelber R.D.*; SOFT Investigators; International Breast Cancer Study Group. Adjuvant ovarian suppression in premenopausal breast cancer. The New England Journal of Medicine. 2015; 372(5, 17): 436-446. doi: 10.1056/NEJMOA1412379. EPUB 2014 DEC 11.

11. Early Breast Cancer Trialists' Collaborative Group (EBCTCG). Adjuvant bisphosphonate treatment in early breast cancer: meta-analyses of individual patient data from randomised trials. The Lancet. 2015; 386(10001): 1353-1361. doi: 10.1016/S0140-6736(15)60908-4.

12. Early Breast Cancer Trialists' Collaborative Group (EBCTCG). Aromatase inhibitors versus tamoxifen in early breast cancer: patient-level meta-analysis of the randomised trials. The Lancet. 2015; 386(10001): 1341-1352. doi: 10.1016/S0140-6736(15)61074-1.

13. *Gnant M., Pfeiler G.P.C., Hubalek M., Greil R., Jakesz R., Wette V., Balic M., Haslbauer F., Melbinger E., Bjelic-Radisic V., Artner-Matuschek S., Fitzal F., Marth C., Sevelda P., Mlineritsch B., Steger G.G., Manfreda D., Exner R., Egle D., Bergh J.* Adjuvant denosumab in breast cancer (ABCSG-18): a multicentre, randomised, double-blind, placebo-controlled trial. The Lancet. 2015; 386(9992): 433-443. doi: 10.1016/S0140-6736(15)60995-3.

14. *Gnant M., Pfeiler G., Dubsky P.C., Hubalek M., Greil R., Jakesz R., Wette V., Balic M., Haslbauer F., Melbinger E., Bjelic-Radisic V., Artner-Matuschek S., Fitzal F., Marth C., Sevelda P., Mlineritsch B., Steger G.G., Manfreda D., Exner R., Egle D., Bergh J., Kainberger F., Talbot S., Warner D., Fesl C., Singer C.F.* on behalf of the Austrian Breast and Colorectal Cancer Study Group SABCS. Abstract S2-02: The impact of adjuvant denosumab on disease-free survival: Results from 3,425 postmenopausal patients of the ABCSG-18 trial. Cancer Research; 76(4) (Suppl.): 2-02.

15. *Coleman R., Body J.J., Aapro M., Hadji P., Herrstedt J.* on behalf of the ESMO Guidelines Working Group. Bone Health in Cancer Patients: ESMO Clinical Practice Guidelines. Annals of Oncology: official journal of the European Society for Medical Oncology. 2014; 25(3): 124-137. doi: 10.1093/annonc/mdu103.

16. *Kunkler I.H., Williams L.J., Jack W.J.L., Cameron D.A., Dixon J.M.* on behalf of the PRIME II investigators. Breast-conserving surgery with or without irradiation in women aged 65 years or older with early breast cancer (PRIME II): a randomised controlled trial. The Lancet Oncology. 2015; 16(3): 266-273. doi: 10.1016/S1470-2045(14)71221-5.

© А.С. Жабина, 2017
УДК 618.19-006.6-085
ББК 55.691.3-5

Санкт-Петербургский клинический научно-практический центр специализированных видов медицинской помощи (онкологический) (Россия, Санкт-Петербург)

ПЕРСПЕКТИВНЫЕ ПОДХОДЫ К ЛЕЧЕНИЮ МЕТАСТАТИЧЕСКОГО РАКА МОЛОЧНОЙ ЖЕЛЕЗЫ

А.С. Жабина

PROMISING METHODS FOR THE TREATMENT OF METASTATIC BREAST CANCER

А.С. Жабина
Кандидат медицинских наук,
Медико-социальный институт,
Санкт-Петербургский клинический научно-практический центр специализированных видов медицинской помощи (онкологический),
197758, Россия, Санкт-Петербург, Песочный, ул. Ленинградская, д. 68А.
Тел.: 8 (812) 573-91-91,
E-mail: albina_zhabina@inbox.ru.
SPIN-код: 1724-7764.

A.S. Zhabina
Candidate of Medicine,
St. Petersburg Clinical Research Center of specialized types of medical care (Oncology),
197758, Russia, St. Petersburg, Pesochny, Leningradskaya str., 68A.
Phone: 8 (812) 573-91-91,
E-mail: albina_zhabina@inbox.ru.
SPIN-code:1724-7764.

Метастатический рак молочной железы (мРМЖ) остается неизлечимым заболеванием, несмотря на все достижения в лекарственной терапии последних лет. В этой лекции будут рассмотрены вопросы «нестандартной» терапии, которые в будущем, возможно, войдут в нашу практику.
Ключевые слова: *метастатический рак молочной железы, высокодозная химиотерапия, метрономная терапия, вакцинотерапия, адоптивная терапия.*

Progress in the treatment of this disease, metastatic dissemination is still considered an inclusive condition. In this lecture will be considered questions of «non-standard» therapy, which may be included in our practice in the future.
Keywords: *metastatic breast cancer, high-dose chemotherapy, metronome therapy, vaccine therapy, adoptive therapy.*

Лекарственное лечение больных метастатическим раком молочной железы (мРМЖ) представляет одну из наиболее сложных проблем клинической онкологии. Прежде всего, это связано с неоднородностью заболевания (биологическая, кинетическая и др.); умеренной чувствительностью опухоли к химио- и гормонотерапии и отсутствием абсолютных признаков резистентности к современным противоопухолевым препаратам, назначение большей части которых носит эмпирический характер и основывается на статистической вероятности получения положительного эффекта.

Оценивая вероятность положительного эффекта противоопухолевого лечения, клиницисты, как правило, могут полагаться лишь на отдельные фенотипические характеристики: гистологический тип опухоли, степень ее дифференцировки, общее состояние пациента и др. Совершенствование лекарственной терапии приводит к улучшению качества жизни больных, но

не сопровождается увеличением общей продолжительности жизни и снижением смертности. Предполагается, что идентификация опухольспецифических мутаций и изменений экспрессии генов, изучение механизмов лекарственной устойчивости или чувствительности (внутриопухолевый метаболизм препарата (активация/инактивация), наличие мишеней и их доступность) позволит существенно улучшить результаты противоопухолевой терапии.

При лечении больных мРМЖ ставятся следующие задачи: продление жизни и контроль над симптомами (увеличение безрецидивного периода и снижение токсичности лечения).

Повысить эффективность терапии можно благодаря синтезу новых противоопухолевых препаратов, использованию новых режимов «старых» препаратов (очень низкие или высокие дозы цитостатиков, пролонгированные инфузии, еженедельные введения), индивидуализации терапии и иммунотерапии (антитела и check-point ингибиторы). Активно изучаются такие виды «нестандартных» методов терапии, как вакцинотерапия, цитокины, виротерапия, адоптивная клеточная терапия.

Высокодозная химиотерапия

Большие надежды возлагаются на использование цитостатиков в миелоаблативных дозах – высокодозную химиотерапию (ВДХТ) с трансплантацией аутологичных гемопоэтических стволовых клеток. Основанием для этого являются многочисленные клинические и экспериментальные работы, показавшие наличие прямой зависимости между дозой цитостатиков и противоопухолевым эффектом [1]. Был проведен ряд рандомизированных исследований, в которых изучались высокие дозы цитостатиков, применяемые с лечебной целью у больных с диссеминированным РМЖ [2].

Основной задачей режима кондиционирования является уничтожение опухолевых клеток. Повышение доз цитостатиков в схемах полихимиотерапии на 100% и более у больных мРМЖ, резистентных к стандартной химиотерапии, сопровождается клинически значимым увеличением частоты объективных ответов. К сожалению, рецидив основного заболевания остается основной причиной неудач высокодозного лечения [3].

Высокие дозы карбоплатина, тиофосфамида и циклофосфамида используются в одном из наиболее распространенных режимов для лечения больных РМЖ. Другие высокодозные режимы включают циклофосфамид, этопозид, цисплатин и адриамицин (CEP) или бусульфан, мелфалан и тиофосфамид (Bu / Mel / T) [4].

Необходимо учитывать, что подобное лечение у всех больных сопровождается высоким риском развития тех или иных осложнений III–IV степени токсичности, которые угрожают летальным исходом. В дальнейшем у больных наступает неизбежное прогрессирование заболевания, требующее активных лечебных мероприятий. Резервы костного мозга после проведения ВДХТ весьма ограничены – с учетом этого выбор цитостатиков сужается из-за опасности возникновения тяжелых токсических реакций и требует назначения в редуцированных дозах. В связи с этим, а также с потенциально высоким риском опасных для жизни осложнений, ВДХТ при мРМЖ имеет весьма ограниченное значение [5].

V.F. Borges et al. проанализировали 6 рандомизированных исследований, посвященных мРМЖ. В них участвовали 844 пациентки. В результате удалось добиться статистически значимого улучшения выживаемости без прогрессирования (медиана 11 и 8,3 месяца; HR, 0,76; p<0,001), но без значительного улучшения общей выживаемости (медиана 2,16 и 2,02 года, HR, 0,87; p=0,08). Итоги этого важного метаанализа подтверждают, что ВДХТ не приводит к увеличению продолжительности жизни больных мРМЖ. Необходимо определить группы пациентов, для которых данный метод будет эффективен [6].

При лечении больных с местно-распространенным и мРМЖ рандомизированные исследования не показали преимуществ ВДХТ по сравнению со стандартной терапией. Чтобы улучшить результаты ВДХТ, необходимо критически пересмотреть взгляды на дизайн исследований.

Использование немиелоаблативных режимов химиотерапии при трансплантации гемопоэтических стволовых клеток для лечения диссеминированных солидных опухолей является логическим завершением почти пятидесятилетних экспериментальных и клинических исследований роли иммунных механизмов в лечении злокачественных новообразований аллогенной трансплантацией костного мозга. Аллогенную трансплантацию гемопоэтических стволовых клеток при негематологических злокачественных новообразованиях из-за высокой смертности пациенток выполняли лишь немногие исследователи. Две трансплантационные группы использовали аллогенную трансплантацию костного мозга при РМЖ. В 1996 г. Eibl et al. впервые описали эффект «трансплантат против опухоли» (ТПО) у женщины с мРМЖ после высокодозной радио-химиотерапии с аллогенной трансплантацией костного мозга от HLA-идентичного родственного донора. Авторы наблюдали уменьшение метастазов в печени на фоне развившейся реакции «трансплантат против хозяина» (РТПХ). Было установлено, что лимфоциты в посттрансплантационном периоде проявляли специфическую цитотоксическую активность против клеток линии РМЖ, что подтверждало наличие опухолево-специфического аллогенного ответа у этой пациентки. В 1998 г. N.T. Ueno et al. (сотрудники американского ракового центра M.D. Anderson) также использовали высокодозную радио-химиотерапию с аллогенной трансплантацией

костного мозга в лечении пациенток с мРМЖ. У некоторых больных был получен ответ, предположительно обусловленный ТПО-эффектом, однако летальность, связанная с трансплантацией, в этой группе больных все же была высокой [7].

Ключевым моментом, необходимым для оптимизации результатов лечения, является селекция пациенток. Наилучшие результаты были отмечены у больных, получивших ВДХТ на более ранних стадиях заболевания, когда размеры опухоли и количество резистентных клонов невелики.

В последнее время появилась многообещающая информация о лечении пациенток с BRCA мутациями и проведении им высокодозной химиотерапии на основе препаратов платины.

Больные РМЖ с мутацией BRCA обладают высокой чувствительностью к агентам, разрушающим ДНК. L. Boudin et al. (Институт Паоли-Калметт, Марсель, Франция) ретроспективно проанализировали 235 пациенток с 2003 по 2012 гг., получавших ВДХТ цисплатином с аутологичной трансплантацией гемопоэтических стволовых клеток. В многофакторном анализе статус BRCA (mut) был независимым прогностическим фактором для OBOS (отношение рисков (HR): 3,08, доверительный интервал 95% (CI): 1,10–8,64, P=0,0326) и ВБПPFS (HR: 2,52, 95% CI: 1,29–4,91, P=0,0069) [8].

ОВ после ВДХТ

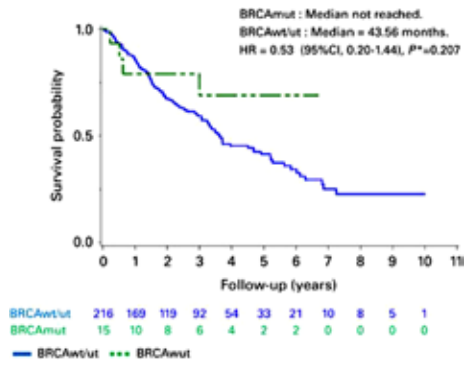

ВБП после ВДХТ

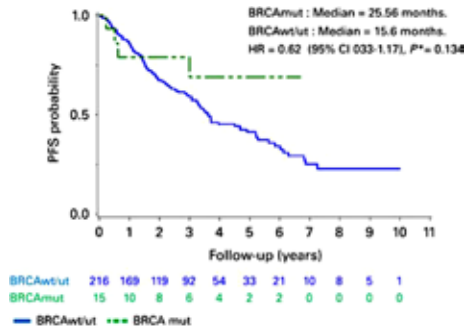

Рисунок 1. Общая (ОВ) и безрецидивная выживаемость (ВБП) больных после ВДХТ

Ожидаются окончательные результаты исследования NCT02965950, изучающего dose-dense терапию. Было обнаружено, что наличие мутации TP53 предсказывает плохой ответ на терапию антрациклинами. Также выяснилось, что интенсификация доз циклофосфамида значительно улучшает ответ в мутантных опухолях молочной железы.

В рекомендациях по лечению мРМЖ назначение интенсифицированных режимов химиотерапии (с профилактическим назначением колониестимулирующих факторов) рассматривается при РМЖ с высокой пролиферативной активностью. ВДХТ с поддержкой стволовыми гемопоэтическими клетками не рекомендуется.

Метрономная терапия

В противовес ВДХТ, в нашу практику активно входит терапия низкими дозами цитостатиков – метрономная терапия. При этом «стандартные» цитостатики вводятся в дозах, значительно более низких, чем необходимо для получения «прямого» противоопухолевого эффекта, однако достаточных для повреждения эндотелия опухолевых сосудов. Такие дозы практически не сопровождаются побочными эффектами, что позволяет непрерывно использовать цитостатики в течение длительного времени, не давая возможности для репарации поврежденных эндотелиоцитов [9]. Использование в качестве «мишени» эндотелиальных клеток потенциально позволяет избежать или значительно отсрочить появление резистентности, т.к. в отличие от опухолевых клеток, геном эндотелиоцитов стабилен и не подвержен мутациям. Предварительные исследования по метрономной химиотерапии при ряде новообразований имеют весьма обнадеживающие результаты.

Прямое воздействие метрономная терапия оказывает путем супрессии циркулирующих эндотелиальных стволовых клеток и оказывая антипролиферативный эффект на эндотелиальные клетки, а косвенное – повышая уровень эндогенного тромбоспондина 1, что приводит к апоптозу CD36 позитивных эндотелиальных клеток; уменьшая мобилизацию стволовых эндотелиальных клеток; блокируя VEGF; подавляя матриксные металлопротеиназы и тканевой активатор плазминогена [10].

Один из наиболее распространенных режимов метрономной терапии – это циклофосфамид 50 мг/сут. per os ежедневно длительно и метотрексат 2,5 мг х 2 раза в сутки дни 1 и 2, еженедельно. Использование такого режима у 63 больных мРМЖ, подавляющее большинство которых уже получали ранее химиотерапию по поводу метастатического заболевания, позволило добиться объективного ответа (ЧР + ПР) у 19% больных, а общая эффективность режима (включая стабилизацию болезни на протяжении шести и более месяцев) составила 32%; не имели прогрессирования заболевания как мини-

мум в течение одного года 26% больных. Токсичность терапии была минимальной [11].

Могут оказаться успешными режимы, предусматривающие комбинацию метрономной терапии с целевыми антиангиогенными препаратами. В исследовании II фазы по сравнению эффективности и переносимости метрономной терапии метотрексатом и циклофосфамидом и ее комбинации с бевацизумабом (10 мг/кг внутривенно каждые 2 нед.) во II линии лечения мРМЖ набор пациентов в группу без бевацизумаба был прекращен. Общая эффективность в группе комбинированного лечения (метрономная химиотерапия + бевацизумаб) значительно превосходила группу сравнения и составила 29%, стабилизация болезни отмечена у 41% больных. Среднее время до прогрессирования у больных в группе метрономной терапии составила всего 2 мес., в то время как в группе комбинированного лечения – 5,5 мес. Не отмечалось статистически значимых различий при оценке качества жизни больных в обеих группах или значимых побочных эффектов [12].

В большинстве клинических исследований, посвященных метрономной терапии, рассматриваются следующие аспекты:

1. метрономная терапия как альтернатива «обычной» химиотерапии, но с более благоприятным профилем безопасности;

2. использование метрономной терапии в качестве поддерживающего режима после стандартной химиотерапии, с целью продлить эффективность цитотоксического лечения;

3. использование ее в комбинированной терапии как антиангиогенного или иммунологического агента.

Среди метрономных режимов, изучающихся в настоящее время, проводятся исследования I–II фазы. На сайте Службы национальных институтов здравоохранения США (https://clinicaltrials.gov) в настоящее время зарегистрированы 4 исследования, посвященные метрономной терапии, которые представлены в таблице 1.

В Германии по инициативе экспертной группы «Комитета по лекарственным препаратам AGO» (www.ago-online.de) использование метрономной терапии недавно было включено в один из видов рекомендованного лечения больных мРМЖ [13].

Иммунотерапия

Рак молочной железы по традиции не считается иммуногенной опухолью, однако интерес к иммунотерапии этого заболевания сегодня заметно возрос [14]. Интересно, что появление антител против мишеней РМЖ может предшествовать клиническому проявлению заболевания [15].

В шести проспективных исследованиях неоадъювантной химиотерапии, включавших в общей сложности 3771 пациенток, наличие более 10% TIL (опухоль инфильтрирующих лимфоцитов) наблюдали в 71%, 56% и 45% трипл-негативного РМЖ (ТНРМЖ), Her2-положительной и люминальной / Her2-негативной опухоли соответственно [16]. Важно отметить, что так называемый фенотип «лимфоцитарного преобладания» (>60% TIL) наблюдался у 30% ТНРМЖ, по сравнению с 19% и 13% Her2-положительных и люминальных / HER2-отрицательных опухолей соответственно. Самое интересное, что линейная зависимость между TIL и вероятностью регресса после неоадъювантной химиотерапия наблюдалась во всех опухолевых подтипах. Однако с точки зрения результатов выживаемости положительный эффект наблюдается только для ТНРМЖ и Her2-положительных опухолей, тогда как люминальные / Her2-негативные опухоли показали худшую ОВ, если опухоль имела высокий уровень TIL.

Одной из основных проблем в иммунотерапии РМЖ является ее молекулярная гетерогенность, которая может объяснять различную иммуногенность [17].

Исходя из стратегии воздействия на иммунитет, у больных РМЖ проводятся исследования, которые включают: новые варианты адоптивной клеточной терапии [18–20], вакцинотерапию, [21–23] и Checkpoint ингибиторы.

Возможность генетического перенаправления Т-лимфоцитов посредством искусственных опухольспецифических рецепторов расширяет границы применения адоптивной клеточной терапии. Они могут быть получены ex vivo посредством объединения лим-

Таблица 1.

Исследования метрономной терапии I–II фазы

Metronomic PLD in Patients With Primary Endocrine Resistant ABC	Пегилированный липосомальный доксорубицин 20 мг, еженедельно первые 6 нед. каждые 8 нед.
METROmaJX	Циклофосфан и JX-594 у пациентов с мРМЖ и саркомой мягких тканей.
METEORA-II	Метрономный режим винорельбина, циклофосфамида и капецитабина, или традиционная монотерапия паклитакселом.
VinoMetro	Винорельбин 30 мг в сутки постоянно в первой линии химиотерапии у больных с гормонопозитивным, Her2-негативным мРМЖ.

Таблица №2.

Исследования с CAR-T клетками 1-2 фазы

NCT02547961	мРМЖ Her2+	Anti-HER2-CAR-T
NCT02915445	Ep-CAM Позитивный РМЖ	Anti-EpCAM CAR-T
NCT02792114	Her 2-негативный, mesothelin-позитивный мРМЖ	Anti-mesothelin-CAR-T
NCT03060356	ТНМРМЖ	Anti-Met CAR-T
NCT02706392	ТНМРМЖ	Anti-ROR 1 CAR-T
NCT02587689	ТНМРМЖ	Anti-MUC1 CAR-T
NCT01935843	HER 2-позитивный мРМЖ	Anti-HER2-CAR-T
NCT02541370	Рефрактерный или CD 133 позитивный РМЖ	Anti-CD133-CAR CAR-T
NCT02839954	MUC-1 позитивный РМЖ	Anti-MUC1 CAR-pNK cells

фоцитов с опухольспецифическими Т-клеточными рецепторами (TCR) или с химерными антигенными рецепторами (CAR), что более специфично для РМЖ.

В таблице 2 представлены данные о продолжающихся исследованиях с CAR-T клетками.

Разработка эффективных вакцин против РМЖ как для терапии, так и для профилактики частично зависит от идентификации антигенов опухолей молочной железы, которые функционируют как мишени на опухолевой клетке. Многие эндогенные белки индуцируют опухолеспецифические Т-клетки, которые помогают распознать новообразование. Работа Т-клеток может затрудняться внутрипатогенными изменениями, которые маскируют опухолевые клетки, гетерогенной экспрессией опухолевых антигенов в первичной опухоли молочной железы или в метастазах или уклонением от иммунитета путем подавления самого опухолевого антигена в опухолях молочной железы. Для получения эффекта необходимо использовать вакцинную платформу, которая включает в себя множественные антигены, необходимые для клеточной трансформации, и мишени распознавания опухоли. Новая информация о геномной и протеомной классификации опухолей молочной железы должна ускорить идентификацию новых антигенов опухолей, занимающих центральное место в инициации, прогрессировании и метастазировании РМЖ. Белок Her-2 является классическим примером, и клинический успех трастузумаба и пертузумаба, как моноклональных антител, специфичных для Her-2, определяет Her-2 как первую по-настоящему проверенную мишень для иммунотерапии рака молочной железы.

Наибольшее распространение в исследованиях получили мишени к белку Her-2 и MUC-1 [24].

В качестве альтернативы антигенспецифической вакцинации на основе пептидов или белковых субъединиц создаются вакцинные платформы, полученные из клеточных экстрактов или целых опухолевых клеток. Они имеют то преимущество, что сами по себе несут поливалентную иммунизацию. Таким образом, вакцины на основе клеток имеют преимущество доставки нескольких антигенов, увеличивая вероятность включения наиболее эффективных иммунных антигенов и снижая вероятность иммунного «ускользания» опухоли из-за эволюционных вариантов антигенспецифических потерь.

Большинство клинических данных, оценивающих эффективность вакцины против РМЖ, описывают терапию, нацеленную на мишени Her-2 или углеводные антигены, такие как MUC-1. Некоторые исследования вакцин против РМЖ I, II и III фазы представлены в таблице 3.

Многие вакцины индуцируют определяемые опухолеспецифические антитела и / или противоопухолевые реакции CD8 + Т-клеток. Однако включение только одного из компонентов иммунной системы недостаточно для эффективного терапевтического ответа. Поэтому стратегия вакцинации должна включать некоторую комбинацию множественных иммунных механизмов, включающую CD4 + и CD8 + Т-клетки, клетки, секретирующие антитела, и врожденные иммунные эффекторы. Подавляющие механизмы в микроокружении опухоли ингибируют активность иммунных реакций, индуцированных вакцинами. Таким образом, вакцины против РМЖ в качестве единственного терапевтического агента вряд ли будут клинически эффективны, особенно при распространенном заболевании.

При проведении иммунотерапии у больных мРМЖ существует ряд проблем. Иммунная толерантность возрастает по мере прогрессирования болезни. Пациенты с IV стадией заболевания требуют стандартного лечения, а оно, в свою очередь, может как способствовать, так и противодействовать противоопухолевому иммунному ответу. Поэтому необходим научно обоснованный подход к объединению стандартного лечения и вакцинотерапии.

О сугубой важности этой проблемы свидетельствует тот факт, что на упоминавшемся выше сайте Службы

Таблица №3.

Вакцинотерапия против мРМЖ I, II и III фазы

Вакцина	Исследуемая группа	N	Антигенспецифический иммунный ответ	Клинический эффект
Пептид HER-2, E75+ GM-CSF	мРМЖ и рак яичников		E75-специфичные CD8 + Т-клетки и DTH	Нет данных
HER-2 пептид +, GM-CSF	Стадия III / IV Her-2+ легкое, РМЖ, яичники	64	Her-2-специфический IgG, Т-клетки и DTH	Нет данных
HER-2 DC (Lapuleucel-T)	мРМЖ, Her2+	18	Her-2-специфическая пролиферация Т-клеток	1 частичный ответ, 3 стабилизаии заболевания> 12 месяцев
NeuGcGM3- VSSP + Montanide ™(SEPPIC, Париж, Франция)	Стадия III / IV РМЖ	21	вакцин-специфические IgA, IgG, IgM	10% устойчивое заболевание (18 и 40 месяцев)
NeuGcGM3-VSSP + Montanide и поддерживающая терапия	мРМЖ	79	вакцин-специфические IgG и IgM	Тенденция к улучшению выживания
GLOBO-H-KLH + QS-21	мРМЖ	27	IgM, CDC, ADCC; Нет IgG	56% 2-летнее ВБП
P53-загруженные контроллеры	мРМЖ HLA-A2+	6	p53-специфичные ответы Т-клеток	1/3 пациентов со стабилизацией заболевания
	мРМЖ HLA-A2+	26	специфичные для p53 ответы Т-клеток у 38% вакцинированных пациентов, сыворотки YKL-40 и IL-6, связанные с ответом	42% стабилизаций заболевания
Аллогенные, содержащие GM-CSF опухолевые клетки молочной железы CD80: MDA-MB231	мРМЖ	28	Повышение Her-2 специфических ответов DTH и антител; дозы химиотерапии CY 200 мг/м² + DOX 35 мг/м²	Нет данных
	мРМЖ	30	непоследовательный	Нет положительных результатов
DC-аутологичное опухолевые клетки Survivin 2 пептид-IFA	мРМЖ и рак почки	23	Увеличение CD4 + и CD8 + Т-клеток	43% пациентов со стабилизацией или частичным ответом
Survivin 2 пептид-IFA	мРМЖ	14	Увеличивается частота специфичных к сурвивину Т-клеток у 50% пациентов; Повышенная функция сурвивин-специфичных Т-клеток у 7%	14% стабилизаций процесса

*DNT – гиперчувствительность замедленного типа.

национальных институтов здравоохранения США (https://clinicaltrials.gov) из 224 исследований мРМЖ 21 посвящено иммунотерапии. В то же время на другом американском сайте (https://www.breastcancertrials.org/) зарегистрировано 64 исследования, посвященных иммунотерапии рака молочной железы.

В основном эти исследования касаются комбинаций иммунотерапии и различных видов химиотерапии и гормонотерапии, а иногда и лучевой терапии. Появляются исследования, где изучается новый цитотоксический или таргетный агент в комбинации с иммунотерапией. Некоторые исследования относительно иммунотерапии представлены в таблице 4.

В условиях нормально функционирующего иммунитета эффект некоторых противоопухолевых препаратов может быть выше.

Иммунотерапия будет наиболее эффективной при минимальных проявлениях остаточной болезни. Для пациенток с выраженным распространением заболевания вакцины против РМЖ следует сочетать со стандартной терапией. При этом для усиления активности вакцины требуется введение лекарственных

Таблица 4.

Исследования, сочетающие иммунотерапию и цитостатический агент

NCT02309177	Иммунотерапия Opdivo и Abraxane для рецидивирующего Her2⁻ мРМЖ
NCT03206203	Карбоплатин и Атезолизумаб для метастатического ТНРМЖ
NCT02648477	Keytruda и химиотерапия или ингибитор ароматазы для HER2⁻ мРМЖ
NCT02752685	Keytruda и Abraxane в HER2-отрицательном мРМЖ
NCT02819518) KEYNOTE-355	Keytruda и химиотерапия у больных метастатическим ТНРМЖ
NCT03121352	Keytruda и два вида химиотерапии для метастатического ТНРМЖ
NCT03051659	Halaven и Keytruda для гормонпозитовного мРМЖ
NCT02768701	Циклофосфан и Keytruda для метастатического ТНРМЖ
NCT03044730	Keytruda and Xeloda для мРМЖ
NCT02971761	Пемролизумаб и селективный модулятор рецепторов андрогенов (SARM) GTX⁻024 у пациенток с андрогенным рецептором (AR) (TNBC)
NCT02111850	Т-клеточная иммунотерапия для мРМЖ (анти-MAGE-A3)
NCT02239861	Вакцина нацелена на пять общих опухолесодержащих антигенов: NY-ESO-1, MAGEA4, PRAME, Survivin и SSX.
NCT02536794	MEDI4736 и тремелимумабом у пациентов с мРМЖ Her2⁻

средств, которые изменяют иммунологическую среду (циклофосфамид и паклитаксел) или биологию РМЖ (эндокринная терапия и трастузумаб). Клинические исследования, в которых сочетаются иммуномодулирующие препараты и вакцины против РМЖ, требуют всестороннего понимания иммунной толерантности и иммунобиологии пациентов, а также знаний о фармакодинамических взаимодействиях между иммунным ответом и различными препаратами [25].

Недавно получены интересные предварительные результаты исследования Sacituzumab Govitecan (IMMU-132). Препарат является моноклональным антителом против TOP-2, который встречается у 90% больных ТНРМЖTNBC. Из 60 включенных пациентов общий ответ был получен у 30%, а время без прогрессирования у больных резистентным РМЖ составило 6 мес. [26].

Вспомогательные методы

Ожидаются результаты II фазы исследования (NCT03072992), изучающего лечение куркумином (CUC-01, желтый раствор), 300 мг и паклитакселом 80 мг/м2, т.е. один раз в неделю в течение 12 недель против монотерапии паклитакселом 80 мг/м2, и раствор плацебо 250 мл, один раз в неделю в течение 12 недель.

На симпозиуме по РМЖ, состоявшемся в Сан-Антонио, были представлены результаты исследования III фазы BELLE-3. Они свидетельствуют о том, что комбинация ингибитора PI3K бупарлисиба с гормонотерапией является эффективной в лечении больных распространенным гормонозависимым РМЖ, имеющих прогрессирование заболевания после терапии эверолимусом и экземестаном. Медиана ВБП была 3,9 мес. в группе бупарлисиба и 1,8 мес. в группе плацебо. Показатель 6-месячной ВБП составил 30,6% и 20,1% соответственно. Вспомним механизм действия аспирина, также блокирующего сигнальный путь PI3K, – здесь открываются новые направления для проведения клинических исследований [27].

Известно, что применение антиоксидантов уменьшает токсические проявление химиотерапии (коэнзим Q10 – кардиотоксичность, альфа-липоевая кислота, витамин Е – полинейропатию), однако никакого влияния на продолжительность жизни они не оказывают. Теоретически, они могут снижать эффективность ХТ, т.к. ряд препаратов работает за счет окислительного повреждения опухолевых клеток.

Заключение

Рак молочной железы является гетерогенным заболеванием. Например, среди ТН РМЖ выделяют 6 подтипов, каждый из которых можно лечить по-своему. Для базальноподобного рака будут высокоэффективны препараты платины и таксанов, для иммуномодулярного – иммунотерапия, для мезенхимального будут работать препараты, воздействующие на сигнальные пути – PI3K, mTOR, Scr, а для люминального андроген-рецепторного типа – антагонисты рецепторов андрогенов (к примеру, Бикалутамид).

Таким образом, опухоли молочной железы – это конгломерат многочисленных синдромов с характерными молекулярными особенностями, с различным течением и неодинаковой чувствительностью к лечению. Для получения максимального эффекта необходимо проведение правильного лечения по правильным показаниям правильному больному в правильное время.

Список литературы

1. *Frei E., Antman K., Teicher B. et al.* Bone marrow autotransplantation for solid tumors-prospects // Journal of Clinical Oncology. – 1989. – Vol. 7. – № 4. – P. 515–526.

2. *Williams S.F.* Is there a role for dose-intensive chemotherapy with stem cell rescue in breast cancer? // Oncology (Williston Park, N.Y.). – 2002. – Vol. 16. – № 12. – P. 1643–1646.

3. *Tartarone A., Romano G., Galasso R. et al.* Should we continue to study high-dose chemotherapy in metastatic breast cancer patients? A critical review of the published data // Bone Marrow Transplantation. – 2003. – Vol. 31. – № 7. – P. 525–530.

4. *Gutierrez-Delgado F., Holmberg L.A., Hooper H. et al.* High-dose busulfan, melphalan and thiotepa as consolidation for non-inflammatory high-risk breast cancer // Bone Marrow Transplantation. – 2000. – Vol. 26. – № 1. – P. 51–59.

5. *Gratwohl A., Baldomero H., Rosti G.* High-dose chemotherapy for breast cancer // Bone Marrow Transplantation. – 2000. – Vol. 26. – № 6. – P. 599.

6. *Borges V.F., Elias A.D.* The era of high-dose chemotherapy for breast cancer: revisiting a troubled quest // Journal of Clinical Oncology. – 2011. – Vol. 29. – № 24. – P. 3205–3206.

7. *Ueno N.T., Rondón G., Mirza N.Q. et al.* Allogeneic peripheral-blood progenitor-cell transplantation for poor-risk patients with metastatic breast cancer // Journal of Clinical Oncology. – 1998. – Vol. 16. – № 3. – P. 986–993.

8. *Boudin L., Gonçalves A., Sabatier R. et al.* Highly favorable outcome in BRCA-mutated metastatic breast cancer patients receiving high-dose chemotherapy and autologous hematopoietic stem cell transplantation // Bone Marrow Transplantation. – 2016 – Vol. 51. – № 8 – P. 1082–1086.

9. *Shaked Y., Emmenegger U., Man S.* et al. Optimal biologic dose of metronomic chemotherapy regimens is associated with maximum antiangiogenic activity // Blood. – 2005. – Vol. 106. – № 9. – P. 3058–3061.

10. *Kerbel R.S., Kamen B.A.* The anti-angiogenic basis of metronomic chemotherapy // Nature Reviews Cancer. – 2004. – Vol. 4. – № 6. – P. 423-436.

11. *Gennari A., Stockler M., Puntoni M. et al.* Duration of chemotherapy for metastatic breast cancer: a systematic review and meta-analysis of randomized clinical trials // Journal of Clinical Oncology. – 2011. – Vol. 29. – № 16 – P. 2144–2149.

12. *Dirix L.Y., Van Dam P.A., Prove A.M. et al.* Bevacizumab in the treatment of patients with advanced breast cancer: where have we landed? // Therapeutic Advances in Medical Oncology. – 2010. – Vol. 2. – № 5. – P. 331–342.

13. *Banys-Paluchowski M., Schütz F., Ruckhäberle E. et al.* Metronomic Chemotherapy for Metastatic Breast Cancer – A Systematic Review of the Literature // Geburtshilfe Frauenheilkd. – 2016 – Vol. 76. – № 5. – P. 525–534.

14. *Disis M.L., Stanton S.E.* Immunotherapy in breast cancer: an introduction // The Breast. – 2017. – Vol. 3. – № 17. – P. 30013–30019.

15. *Katayama H., Boldt C., Ladd J.J. et al.* An autoimmune response signature associated with the development of triple-negative breast cancer reflects disease pathogenesis // Cancer Research. – 2015. – Vol. 75. – № 16. – P. 3246–3254.

16. *Gallo S., Sanqiolo D., Carnevale Schianca F. et al.* Treating breast cancer with cell-based approaches: an overview // Expert option on biological therapy. – 2017. – Vol. 17. – № 10. – P. 1255–1264.

17. *Hendrickx W., Simeone I., Anjum S. et al.* Identification of genetic determinants of breast cancer immune phenotypes by integrative genome-scale analysis // Oncoimmunology. – 2017. – Vol. 6. – № 2. – e. 253654.

18. *Nanda R., Chow L.Q., Dees E.C. et al.* Pembrolizumab in patients with advanced triple-negative breast cancer: phase Ib KEYNOTE-012 study // Journal of Clinical Oncology. – 2016. – Vol. 34. – № 21. – P. 2460–2467.

19. *Khosravi-Shahi P., Cabezón-Gutiérrez L., Custodio-Cabello S.* Metastatic triple negative breast cancer: Optimizing treatment options, new and emerging targeted therapies // Asia-Pacific Journal of Clinical Oncology. – 2017. – Vol. 16. – Suppl. 1. [Epub ahead of print].

20. *Borges V.F., Elias A.D.* The era of high-dose chemotherapy for breast cancer: revisiting a troubled quest // Journal of Clinical Oncology. – 2011. – Vol. 29. – № 24. – P. 3205–3206.

21. *Clifton G.T., Peoples G.E., Mittendorf E.A.* The development and use of the E75 (HER2 369-377) peptide vaccine // Future Oncology. – 2016. – Vol. 12. – № 11. – P. 1321–1329.

22. *Gates J.D., Clifton G.T., Benavides L.C. et al.* Circulating regulatory T cells (CD4+CD25+FOXP3+) decrease in breast cancer patients after vaccination with a modified MHC class II HER2/neu (AE37) peptide // Vaccine. – 2010. – Vol. 28. – № 47. – P. 7476–7482.

23. *Disis M.L., Pupa S.M., Gralow J.R. et al.* High-titer HER-2/neu protein-specific antibody can be detected in patients with early-stage breast cancer // Journal of Clinical Oncology. – 1997. – Vol. 15. – № 11. – P. 3363–3367.

24. *Emens L.A.* Breast cancer immunobiology driving immunotherapy: vaccines and immune checkpoint blockade // Expert Review gf Anticancer Therapy. – 2012. – Vol. 12. – № 12. – P. 1597–1611.

25. *Bardia A., Mayer I.A., Diamond J.R. et al.* Efficacy and Safety of Anti-Trop-2 Antibody Drug Conjugate Sacituzumab Govitecan (IMMU-132) in Heavily Pretreated Patients with Metastatic Triple-Negative Breast Cancer // Journal of Clinical Oncology. – 2017. – Vol. 35. – № 19. – P. 2141–2148.

26. *Baselga J., Im S.A., Iwata H. et al.* Buparlisib plus fulvestrant versus placebo plus fulvestrant in postmenopausal, hormone receptor-positive, HER2-negative, advanced breast cancer (BELLE-2): a randomised, double-blind, placebo-controlled, phase 3 trial // Lancet Oncology. – 2017 – Vol. 18. – № 7. – P. 904–916.

27. *Koh M.Y., Spivak-Kroizman T., Venturini S. et al.* Molecular mechanisms for the activity of PX-478, an antitumor inhibitor of the hypoxia-inducible factor-1alpha // Molecular cancer therapeutics. – 2008. – Vol. 7. – № 1. – P. 90–100.

References

1. *Frei E., Antman K., Teicher B., Eder P., Schnipper L.* Bone marrow autotransplantation for solid tumors-prospects. Journal of Clinical Oncology. 1989; 7(4): 515-526. doi: 10.1200/JCO.1989.7.4.515.

2. *Williams S.F.* Is there a role for dose-intensive chemotherapy with stem cell rescue in breast cancer? Oncology (Williston Park). 2002 Dec; 16(12): 1643-6, 1649; discussion 1650, 1655-6. PMID: 12520640.

3. *Tartarone A., Romano G., Galasso R., Iodice G., D'Arena G., Coccaro M., Bochicchio A., Sgambato A., Di Renzo N.* Should we continue to study high-dose chemotherapy in metastatic breast cancer patients? A critical review of the published data. Bone Marrow Transplantation. 2003; 31(7): 525-530. doi: 10.1038/sj.bmt.1703824.

4. *Gutierrez-Delgado F., Holmberg L.A., Hooper H., Appelbaum F.R., Livingston R.B., Maziarz R.T., Weiden P., Rivkin S., Montgomery P., Kawahara K.* High-dose busulfan, melphalan and thiotepa as consolidation for non-inflammatory high-risk breast cancer. Bone Marrow Transplantation. 2000; 26(1): 51-59. doi: n10.1038/sj.bmt.1702461.

5. *Gratwohl A., Baldomero H., Rosti G.* High-dose chemotherapy for breast cancer. Bone Marrow Transplantation. 2000; 26(6): 599. doi: 10.1038/sj.bmt.1702597.

6. *Borges V.F., Elias A.D.* The era of high-dose chemotherapy for breast cancer: revisiting a troubled quest. Journal of Clinical Oncology. 2011; 29(24): 3205-3206. doi: 10.1200/JCO.2011.36.1303. Epub 2011 Jul. 18.

7. *Ueno N.T., Rondón G., Mirza N.Q., Geisler D.K., Anderlini P., Giralt S.A., Andersson B.S., Claxton D.F., Gajewski J.L., Khouri I.F., Körbling M., Mehra R.C., Przepiorka D., Rahman Z., Samuels B.I., van Besien K., Hortobagyi G.N., Champlin R.E.* Allogeneic peripheral-blood progenitor-cell transplantation for poor-risk patients with metastatic breast cancer. Journal of Clinical Oncology. 1998; 16(3): 986-993. doi: 10.1200/JCO.1998.16.3.986.

8. *Boudin L., Gonçalves A., Sabatier R., Moretta J., Sfumato P., Asseeva P., Livon D., Bertucci F., Extra J-M., Tarpin C., Houvenaegel G., Lambaudie E., Tallet A., Resbeut M., Sobol H., Charafe-Jauffret E., Calmels B., Lemarie C., Boher J-M., Viens P., Eisinger F., Chabannon C.* Highly favorable outcome in BRCA-mutated metastatic breast cancer patients receiving high-dose chemotherapy and autologous hematopoietic stem cell transplantation. Bone Marrow Transplantation. 2016; 51(8): 1082-1086. doi: 10.1038/bmt.2016.82. Epub 2016 Apr 4.

9. *Shaked Y., Emmenegger U., Man S., Cervi D., Bertolini F., Ben-David Y., Kerbel R.S.* Optimal biologic dose of metronomic chemotherapy regimens is associated with maximum antiangiogenic activity. Blood. 2005 Nov 1; 106(9): 3058-61. Epub 2005 Jul 5. doi: 10.1182/blood-2005-04-1422.

10. *Kerbel R.S., Kamen B.A.* The anti-angiogenic basis of metronomic chemotherapy. Nature Reviews Cancer. 2004 Jun; 4(6): 423-36. doi: 10.1038/nrc1369.

11. *Gennari A., Stockler M., Puntoni M., Sormani M., Nanni O., Amadori D., Wilcken N., D'Amico M., DeCensi A., Bruzzi P.* Duration of chemotherapy for metastatic breast cancer: a systematic review and meta-analysis of randomized clinical trials. Journal of Clinical Oncology. 2011; 29(16): 2144-2149. doi: 10.1200/JCO.2010.31.5374. Epub 2011 Apr 4.

12. *Dirix L.Y., Van Dam P.A., Prove A.M., Vermeulen P.B.* Bevacizumab in the treatment of patients with advanced breast cancer: where have we landed? Therapeutic Advances in Medical Oncology. 2010; 2(5): 331-342. doi: 10.1177/1758834010376301.

13. *Banys-Paluchowski M., Schütz F., Ruckhäberle E., Krawczyk N., Fehm T.* Metronomic Chemotherapy for Metastatic Breast Cancer – A Systematic Review of the Literature. Geburtshilfe Frauenheilkd. 2016; 76(5): 525-534. doi: 10.1055/s-0042-105871.

14. *Disis M.L., Stanton S.E.* Immunotherapy in breast cancer: an introduction. The Breast. 2017; 3(17): 30013-30019. doi: 10.1016/j.breast.2017.01.013.

15. *Katayama H., Boldt C., Ladd J.J., Johnson M.M., Chao T., Capello M., Suo J., Mao J., Manson J.E., Prentice R., Esteva F., Wang H., Disis M.L., Hanash S.* An autoimmune response signature associated with the development of triple-negative breast cancer reflects disease pathogenesis. Cancer Research. 2015; 75(16): 3246-3254. doi: 10.1158/0008-5472.CAN-15-0248. Epub 2015 Jun 18.

16. *Gallo S., Sanqiolo D., Carnevale Schianca F. et al.* Treating breast cancer with cell-based approaches: an overview. Expert option on biological therapy. 2017; 17(10): 1255-1264.

17. *Hendrickx W., Simeone I., Anjum S., Mokrab Y., Bertucci F., Finetti P., Curigliano G., Seliger B., Cerulo L., Tomei S., Delogu L.G., Maccalli C., Wang E., Miller L.D., Marincola F.M., Ceccarelli M., Bedognetti D.* Identification of genetic determinants of breast cancer immune phenotypes by integrative genome-scale analysis. Oncoimmunology. 2017; 6(2): e. 253654. doi: 10.1080/2162402X.2016.1253654. eCollection 2017.

18. *Nanda R., Chow L.Q., Dees E.C., Berger R., Gupta S., Geva R., Pusztai L., Pathiraja K., Aktan G., Cheng J.D., Karantza V., Buisseret L.* Pembrolizumab in patients with advanced triple-negative breast cancer: phase Ib KEYNOTE-012 study. Journal of Clinical Oncology. 2016; 34(21): 2460-2467. doi: 10.1200/JCO.2015.64.8931. Epub 2016 May 2.

19. *Khosravi-Shahi P., Cabezón-Gutiérrez L., Custodio-Cabello S.* Metastatic triple negative breast cancer: Optimizing treatment options, new and emerging targeted therapies. Asia-Pacific Journal of Clinical Oncology. 2017; 16 (Suppl. 1). Epub ahead of print. doi: 10.1111/ajco.12748.

20. *Borges V.F., Elias A.D.* The era of high-dose chemotherapy for breast cancer: revisiting a troubled quest. Journal of Clinical Oncology. 2011; 29(24): 3205-3206. doi: 10.1200/JCO.2011.36.1303. Epub 2011 Jul 18.

21. *Clifton G.T., Peoples G.E., Mittendorf E.A.* The development and use of the E75 (HER2 369-377) peptide vaccine. Future Oncology. 2016; 12(11): 1321-1329. doi: 10.2217/fon-2015-0054. Epub 2016 Apr 5.

22. *Gates J.D., Clifton G.T., Benavides L.C., Sears A.K., Carmichael M.G., Hueman M.T., Holmes J.P., Jama Y.H., Mursal M., Zacharia A., Ciano K., Khoo S., Stojadinovic A., Ponniah S., Peoples G.E.* Circulating regulatory T cells (CD4+CD25+FOXP3+) decrease in breast cancer patients after vaccination with a modified MHC class II HER2/neu (AE37) peptide. Vaccine. 2010; 28(47): 7476-7482. doi: 10.1016/j.vaccine.2010.09.029.

23. *Disis M.L., Pupa S.M., Gralow J.R., Dittadi R., Menard S., Cheever M.A.* High-titer HER-2/neu protein-specific antibody can be detected in patients with early-stage breast cancer. Journal of Clinical Oncology. 1997; 15(11): 3363-3367. doi: 10.1200/JCO.1997.15.11.3363.

24. *Emens L.A.* Breast cancer immunobiology driving immunotherapy: vaccines and immune checkpoint blockade. Expert Review gf Anticancer Therapy. 2012; 12(12): 1597-1611. doi: 10.1586/era.12.147.

25. *Bardia A., Mayer I.A., Diamond J.R., Moroose R.L., Isakoff S.J., Starodub A.N., Shah N.C., O'Shaughnessy J., Kalinsky K., Guarino M., Abramson V., Juric D., Tolaney S.M., Berlin J., Messersmith W.A., Ocean A.J., Wegener W.A., Maliakal P., Sharkey R.M., Govindan S.V., Goldenberg D.M., Vahdat L.T.* Efficacy and Safety of Anti-Trop-2 Antibody Drug Conjugate Sacituzumab Govitecan (IMMU-132) in Heavily Pretreated Patients With Metastatic Triple-Negative Breast Cancer. Journal of Clinical Oncology. 2017; 35(19): 2141-2148. doi: 10.1200/JCO.2016.70.8297. Epub 2017 Mar. 14.

26. *Baselga J., Im S.A., Iwata H., Cortés J., De Laurentiis M., Jiang Z., Arteaga C.L., Jonat W., Clemons M., Ito Y., Awada A., Chia S., Jagiełło-Gruszfeld A., Pistilli B., Tseng L.M., Hurvitz S., Masuda N., Takahashi M., Vuylsteke P., Hachemi S., Dharan B., Di Tomaso E., Urban P., Massacesi C., Campone M.* Buparlisib plus fulvestrant versus placebo plus fulvestrant in postmenopausal, hormone receptor-positive, HER2-negative, advanced breast cancer (BELLE-2): a randomised, double-blind, placebo-controlled, phase 3 trial. Lancet Oncology. 2017; 18(7): 904-916. doi: 10.1016/S1470-2045(17)30376-5. Epub 2017 May 30.

27. *Koh M.Y., Spivak-Kroizman T., Venturini S., Welsh S., Williams R.R., Kirkpatrick D.L., Powis G.* Molecular mechanisms for the activity of PX-478, an antitumor inhibitor of the hypoxia-inducible factor-1alpha. Molecular cancer therapeutics. 2008; 7(1): 90-100. doi: 10.1158/1535-7163.MCT-07-0463.

© Н.П. Макарова, 2017
УДК 616-006.2
ББК 57.125 + 55.6

ВОЗМОЖНОСТИ И ПРОБЛЕМЫ КЛИНИЧЕСКОЙ ЭМБРИОЛОГИИ В ПРОГРАММАХ ВСПОМОГАТЕЛЬНЫХ РЕПРОДУКТИВНЫХ ТЕХНОЛОГИЙ У ОНКОЛОГИЧЕСКИХ ПАЦИЕНТОВ

[1] Научный центр акушерства, гинекологии и перинатологии имени академика В.И. Кулакова Минздрава России (Россия, Москва)

[2] Факультет фундаментальной медицины МГУ им. М.В. Ломоносова (Россия, Москва)

Н.П. Макарова[1], А.Ю. Романов[1], Т.А. Дусь[2], Е.А. Калинина[1]

POSSIBILITIES AND PROBLEMS OF CLINICAL EMBRYOLOGY IN IVF-PATIENTS WITH ONCOLOGICAL DISEASES

Н.П. Макарова[1]
Кандидат биологических наук, научный сотрудник, Отделение вспомогательных технологий в лечении бесплодия, НЦАГиП им. В.И. Кулакова Минздрава России, 117997, Россия, Москва, ул. Академика Опарина, д. 4.
E-mail: np_makarova@oparina4.ru.
SPIN-код: 8498-4890.

А.Ю. Романов[1]
Клинический ординатор
Тел.: 8 (903) 158-94-00, E-mail: romanov1553@yandex.ru.
SPIN-код: 6068-4561.

Т.А. Дусь[2]
Студентка 5-го курса,
Факультет фундаментальной медицины МГУ,
119192, Россия, Москва, Ломоносовский пр-т., д. 27, к. 1.
E-mail: d-tanek@mail.ru.

Е.А. Калинина[1]
Доктор медицинских наук,
руководитель отделения вспомогательных технологий в лечении бесплодия.
E-mail: e_kalinina@oparina4.ru.
SPIN-код: 1984-3425.

N.P. Makarova[1]
Candidate of Medicine, Researcher of ART Department, Research Center for Obstetrics, Gynecology and Perinatology, Ministry of Health of the Russian Federation, 117997, Russia, Moscow, Ac. Oparina str. 4.
E-mail: np_makarova@oparina4.ru.
SPIN-code: 8498-4890.

A.Yu. Romanov[1]
Clinical resident.
Phone: 8 (903) 158-94-00, E-mail: romanov1553@yandex.ru.
SPIN-code: 6068-4561.

T.A. Dus[2]
Student, Faculty of Fundamental Medicine,
Moscow State University,
117997, Russia, Moscow, Lomonosovsky prospect, 27/1.
E-mail: d-tanek@mail.ru.

E.A. Kalinina[1]
Doctor of Medicine, Head of IVF Department.
E-mail: e_kalinina@oparina4.ru.
SPIN-code: 1984-3425.

Проведен систематический анализ литературных данных о возможностях сохранения репродуктивной функции у пациентов, перенесших онкологические заболевания или страдающих ими. Обзор содержит данные иностранных и отечественных публикаций, посвященных данной теме и найденных в базе данных PubMed, а также русскоязычных рецензируемых журналах за последние 10 лет. На основе анализа возможностей клинической эмбриологии при онкологических заболеваниях продемонстрирована социальная значимость данного направления, многие методы которого все еще остаются экспериментальными, требуют дальнейших исследований и доработки.

Ключевые слова: *онкофертильность, вспомогательные репродуктивные технологии, фертильность, ЭКО, ИКСИ, онкологические пациенты, криоконсервация, витрификация, созревание ооцитов in vitro, IVM, аутотрансплантация ткани яичника, эмбриология.*

Purpose of the study is a systematic analysis of the current available literature on the possibilities of preserving reproductive function in patients with or after oncological diseases. The review contains data related to this topic from both foreign and Russian articles found in the PubMed database, as well as Russian-language peer-reviewed journals from the past 10 years. Analysis of the literature on the current possibilities of clinical embryology in oncological diseases has shown that this direction of research is of notable social significance. However, many methods remain experimental and require further work and research.

Keywords: *oncofertility, assisted reproductive technologies, fertility, IVF, ICSI, cancer patients, cryopreservation, vitrification, in vitro oocyte maturation, IVM, ovarian transplantation, embryology.*

По данным мировой литературы, количество онкологических пациентов репродуктивного возраста неуклонно возрастает [1]. Так, только в США онкологические заболевания в этой возрастной группе ежегодно диагностируются почти у 70 000 человек [2]. По данным Московского научно-исследовательского онкологического института имени П.А. Герцена, в Российской Федерации этот показатель превышает 72 000 человек [3].

Вместе с тем за последние десятилетия были достигнуты значительные успехи в диагностике и лечении злокачественных новообразований, что нашло отражение в положительной динамике выживаемости пациентов с онкологическими заболеваниями [1]. Современные достижения в области комбинированной терапии позволяют добиться наступления ремиссии у большинства онкологических пациентов, но по той же причине возрастает и риск долгосрочных осложнений лечения [2], в частности, гонадотоксичности, приводящей к преждевременной андропаузе или менопаузе и сопутствующим им осложнениям [4].

Именно поэтому медицинское сообщество все внимательнее относится к вспомогательным репродуктивным технологиям (ВРТ), позволяющим онкологическим пациентам все же реализовать свою репродуктивную функцию. Так, за последнее время Американское общество клинических онкологов и Американское общество репродуктивной медицины выпустили руководства по сохранению фертильности у женщин и мужчин, страдающих онкологическими заболеваниями [5, 6]. Вот их основные тезисы. Перед началом лечения следует разъяснять пациентам репродуктивного возраста потенциальные риски нарушения фертильности, которые могут возникнуть в процессе терапии онкологического заболевания, а также возможные пути сохранения репродуктивной функции при своевременном обращении пациентов к специалистам-репродуктологам. Стандартным методом сохранения фертильности у мужчин считается криоконсервация спермы, у женщин – криоконсервация ооцитов или эмбрионов. Другие методы (к примеру, криоконсервация ткани яичка у мужчин и криоконсервация ткани яичника у женщин) в настоящее время считаются экспериментальными [5].

Использование вышеуказанных технологий в Российской Федерации регламентируется Приказом Минздрава России от 30.08. 2012 № 107н (ред. от 11.06. 2015) «О порядке использования вспомогательных репродуктивных технологий, противопоказаниях и ограничениях к их применению» [7]. В литературе накоплены данные как о применении стандартных клинических методик сохранения репродуктивной функции, так и о развитии методов, считающихся на сегодняшний день экспериментальными. Например, доктр медицинских наук М.В. Киселева с коллегами по Медицинскому радиологическому научному центру им. А.Ф. Цыба уже с 2006 г. проводит исследования криоконсервации овариальной ткани онкологических пациентов в рамках ФЦП «Предупреждение и борьба с социально значимыми заболеваниями». Однако какие-либо стандарты взаимодействия между врачами-онкологами и репродуктологами при консультировании онкологических пациентов пока не разработаны [8]. В данном обзоре будут более подробно освещены современные методы сохранения фертильности у пациентов с онкологическими заболеваниями.

Вспомогательные репродуктивные технологии у женщин

Криоконсервация ооцитов, полученных в естественном цикле или при стимуляции суперовуляции

Одним из наиболее распространенных методов сохранения женской фертильности является криоконсервация ооцитов [5]. Чаще всего в клинической практике ооциты получают путем стимуляции овуляции,

реже — в естественном цикле. Полученные ооциты криоконсервируют или сразу оплодотворяют, а уже затем криоконсервируют полученные эмбрионы. При этом эффективность программ ВРТ (частота наступления беременности и рождения живого ребенка) практически не зависит от того, что было выбрано для криоконсервации – ооциты или эмбрионы [9].

Лечение онкологического заболевания обычно требует отсрочить реализацию репродуктивной функции супружеской пары. После него проводится перенос размороженных эмбрионов или оплодотворение ооцитов с последующим переносом одного, реже — нескольких полученных эмбрионов в полость матки. Отметим, что пациентам с наследственными формами онкологических заболеваний целесообразно проводить преимплантационную генетическую диагностику (ПГД), чтобы минимализировать возможность передачи онкогенных мутаций потомкам [10].

Ускоренные протоколы стимуляции яичников для онкологических пациентов были успешно разработаны командой M. Von Wolff et al. [11, 12]. Пациенты, проходящие первичное лечение перед хирургической операцией, как правило, обладают достаточным запасом времени для проведения подобных манипуляций до начала адьювантной химиотерапии [10]. Однако данный вид получения ооцитов не может быть применен в случаях, требующих безотлагательного начала лечения онкологического заболевания.

Литературные данные о рисках стимуляции яичников у онкологических пациентов сегодня весьма немногочисленны. Но настороженность онкологов в первую очередь вызывает риск прогрессирования заболевания у пациенток с эстроген-чувствительными новообразованиями при проведении стимуляции овуляции. Поэтому были разработаны протоколы стимуляции, позволяющие поддерживать уровень эстрогенов в физиологическом диапазоне, хотя эффект кратковременной гиперэстрогении при гормонзависимых опухолях и неизвестен [13].

Исследование A.A. Azim et al. было посвящено изучению влияния контролируемой стимуляции овуляции на выживаемость пациентов с раком молочной железы и не выявило такового при условии отсутствия рецидива заболевания в течение 23-х месяцев. Однако степень влияния стимуляции овуляции на риск развития рецидива заболевания и отдаленных последствий подобной терапии тогда не рассматривалась [14]. Другие потенциальные риски, связанные со стимуляцией яичников, включают риск развития синдрома гиперстимуляции яичников, тромбоэмболических и геморрагических осложнений [10].

По последним данным, показатели успешности криоконсервации ооцитов улучшаются, но важно подчеркнуть, что большинство исследований, в которых они оценивались, проводилось в тщательно отобранных группах с хорошим прогнозом наступления беременности. При криоконсервации ооцитов пациенток, страдающих онкологическим заболеваниями, выживаемость женских половых клеток после размораживания остается существенно ниже по сравнению с ооцитами здоровых женщин. Рандомизированные контролируемые исследования, выполненные на когорте онкологических пациенток, не выявили различий в эффективности программ ВРТ при применении свежих ооцитов по сравнению с витрифицированными ооцитами. Однако авторы отмечают, что частота наступления беременности после лечения бесплодия методами ЭКО у онкопациенток ниже, нежели у пациенток с другими диагнозами, что можно рассматривать как значительное снижение результативности для этой категории больных на каждом этапе лечения бесплодия [15, 16]. В то же время имеются немногочисленные данные, указывающие на достаточно высокую выживаемость ооцитов (92,3%) онкологических пациенток после витрификации, возможность наступления беременности и рождения в дальнейшем здоровых детей [17].

К наиболее важным предикторам успешности программ ВРТ при использовании криоконсервированных ооцитов относятся возраст пациентки и показатели овариального резерва: уровни фолликулостимулирующего гормона, ингибина В, антимюллерового гормона, а также объем яичников и количество антральных фолликулов [18]. Показатели овариального резерва не только позволяют прогнозировать количество ооцитов, которые могут быть получены после стимуляции, но и коррелируют с частотой наступления беременности [19].

Считается, что для результативности программы ВРТ необходима витрификация 8-10 ооцитов у женщин младше 36 лет; тем же, кто старше, требуется большее количество [20]. Но если у женщины выявляется онкологическое заболевание, у нее чаще всего нет времени на криоконсервацию большого числа ооцитов. Поэтому репродуктолог совместно с онкологом должны информировать пациентку о том, что эффективность программ ЭКО, связанных с числом сохраненных клеток, может быть снижена. Именно оценка овариального резерва бывает полезной при определении вероятности успеха применения ВРТ у онкологических пациенток.

Созревание ооцитов in vitro: нерешенные проблемы

Основным сдерживающим фактором технологии криоконсервации зрелых ооцитов и эмбрионов является необходимость проведения стимуляции яичников, которая сопровождается гормональной нагрузкой, повышает стоимость лечения, а самое главное, – увеличивает время до начала лечения онкологического заболевания. Получение незрелых ооцитов с ограниченной гормональной стимуляцией или без нее, культивирование их *in vitro* в течение не более чем 48 часов до стадии метафазы II (что обо-

значается латинским термином *in vitro maturation*, или IVM); затем криоконсервация зрелых ооцитов или их оплодотворение с последующей криоконсервацией эмбрионов позволяют преодолеть некоторые из этих ограничений [10, 21]. В различных работах приведены достаточно противоречивые данные, касающиеся рекомендуемой фазы цикла, во время которой у пациентки следует производить забор половых клеток [21, 22, 23]. Ряд исследований вообще не выявил влияния фазы получения ооцитов на уровень оплодотворения и количество криоконсервированных эмбрионов, что подтвердило возможность забора материала для IVM в любой фазе менструального цикла. Это позволяет сократить затраты времени и чрезвычайно важно в случаях, когда необходимо срочно начать лечение онкологического заболевания у пациентки [21, 22, 23].

Еще одним преимуществом процедуры IVM является минимизация применения гонадотропинов, что значительно снижает риск развития синдрома гиперстимуляции яичников. Именно поэтому она изначально была рекомендована пациенткам с повышенным риском развития синдрома гиперстимуляции яичников, в частности женщинам, страдающим синдромом поликистозных яичников [4]. Кроме того, IVM является процедурой, которая не вызывает повышения уровня эстрогенов. Для пациенток с эстрогенчувствительными новообразованиями это является существенным достоинством [22, 23].

Первая беременность после процедуры IVM была описана K.Y. Cha et al. в 1991 г. [24]. Новейшие литературные данные свидетельствуют, что ЭКО после IVM не приводит к увеличению акушерских осложнений и врожденных аномалий по сравнению с обычными протоколами ЭКО и является перспективной технологией в контексте сохранения репродуктивной функции у пациенток с онкологическими заболеваниями [4, 25, 26]. Другие авторы предполагают, что метод IVM может быть применен после криоконсервации ткани яичников как альтернатива реплантации яичниковой ткани. Однако на сегодняшний день этот метод был успешно опробован только на животных моделях [27].

Технология IVM не лишена и недостатков. Так, данный метод уступает в результативности криоконсервации ооцитов или эмбрионов, которые достигли метафазы II *in vivo*, и все еще считается экспериментальным [28]. Далее, применение IVM предполагает последующее внутрицитоплазматическое введение сперматозоида (ИКСИ), что значительно повышает стоимость процедуры.

Помимо этого, в литературе отмечается высокая частота (80,6%) возникновения хромосомных аномалий, в т. ч. анеуплоидии, у эмбрионов, полученных при использовании IVM и ИКСИ из ооцитов метафазы I, особенно после длительной инкубации ооцитов. Так, в исследовании D. Strassburger et al. не было получено ни одного эмбриона без хромосомной патологии, если продолжительность культивирования ооцитов превышала 24 часа [29]. Данный факт существенно ограничивает использование незрелых ооцитов в программах ЭКО. Чтобы снизить риск рождения больного ребенка, можно применить технологию дозревания ооцитов в условиях *in vitro* с последующим выполнением преимплантационного генетического скрининга на все хромосомы. Однако такая тактика существенно дороже стандартной процедуры ЭКО и в большинстве случаев (более 80%) приводит к отмене переноса из-за отсутствия эуплоидных эмбрионов. Об этом также необходимо предупреждать пациентку до момента начала лечения/сохранения репродуктивной функции.

Криоконсервация ткани яичника

Другим перспективным, но пока также экспериментальным методом, привлекающим к себе все большее внимание ученых и клиницистов, является криоконсервация хирургически резецированной ткани яичника. Единого протокола проведения данной процедуры до сих пор не существует. Материал получают при лапароскопической овариэктомии или с помощью биопсии ткани яичника. Далее кортикальный слой разделяют на мелкие фрагменты и замораживают [10]. Для криоконсервации ткани яичников можно применять методы медленного замораживания или витрификацию, однако нет единого мнения о том, что предпочтительнее. Витрификация овариальной ткани имеет ряд преимуществ перед классической криоконсервацией, главным из которых является возможность избежать образования кристаллов льда в ткани, тем самым повышая ее жизнеспособность. Вместе с тем, недостатки витрификации весьма значительны: технология требует применения криопротекторов в высоких (токсичных) концентрациях, что вызывает опасения в связи с возможным негативным влиянием на замораживаемые ткани [30]. На сегодняшний день преобладающее число благоприятных перинатальных исходов было зарегистрировано у женщин, чья яичниковая ткань была подвергнута медленному замораживанию. Однако сообщалось и о двух живых новорожденных после витрификации и аутотрансплантации тканей яичников у женщин с диагнозом преждевременной недостаточности яичников [10].

Учитывая, что необходимости проведения стимуляции яичников нет, задержка начала лечения онкологического заболевания минимальна. Это важно для пациенток, которым требуется немедленное начало химиотерапии. Кроме того, данная технология представляет собой единственный доступный вариант сохранения репродуктивной функции у онкологических пациенток препубертатного возраста [10].

По окончании лечения онкологической патологии данный метод предполагает ортотопическую аутологическую трансплантацию ткани яичника в оставшийся яичник или к стенке таза около яичника. Также возможна гетеротопическая трансплантация

[10]. Однако систематических исследований с целью определения оптимального метода трансплантации ткани яичника после ее криоконсервации не проводилось.

Первые сообщения J. Donnez et al. и D. Meirow et al. о рождении детей после аутотрансплантации яичниковой ткани, подвергшейся криоконсервации у онкологических пациенток, появились соответственно в 2004 и 2005 гг. [31, 32]. На сегодняшний день известно примерно о 40 беременностях, завершившихся рождением здоровых детей пациентками, которым была проведена криоконсервация ткани яичника и последующая аутотрансплантация [33–37]. Первая подобная беременность, завершившаяся рождением здорового ребенка, в нашей стране была описана М.В. Киселевой и соавт. в 2015 г. [38].

Хотя случаев рецидива онкологического заболевания после аутотрансплантации ткани яичника зарегистрировано не было, нельзя исключить, что трансплантированная ткань может содержать опухолевые клетки. Это в первую очередь касается лейкемии и новообразований яичников [39]. Риск переноса опухолевых клеток при трансплантации ткани яичника считается высоким при нейробластоме и лимфоме Беркитта, умеренным — при раке желудочно-кишечного тракта, молочной железы на поздних стадиях, саркоме Юинга и аденокарциноме шейки матки [33]. Кроме того, само проведение операции у пациентов, прошедших курсы лучевой и химиотерапии, зачастую сопряжено с высокими анестезиологическими рисками и вызывает существенные опасения специалистов [30].

Эффективность методики снижает еще и то, что для полноценного ангиогенеза в реплантированной ткани требуется определенное время. Сразу после трансплантации ткань яичника находится в условиях гипоксии, что ведет к гибели клеток и тем самым уменьшает вероятность наступления беременности в будущем [30].

Криоконсервация яичниковой ткани – многообещающая методика, но на данном этапе развития науки она по-прежнему считается экспериментальной, поскольку до сих пор не было проведено исследований, достаточных для доказательства ее безопасности и эффективности.

Суррогатное материнство

Одним из вариантов реализации репродуктивной функции онкологических пациенток может служить суррогатное материнство [10]. В литературе описано успешное применение данной методики у пациенток с раком эндометрия [40]. Однако стоит учесть, что изначально неудовлетворительное качество гамет у таких пациенток может снизить эффективность программ суррогатного материнства, несмотря на их кажущееся преимущество. Необходимо проведение дальнейших исследований, посвященных изучению качества гамет пациентов с онкологическими заболеваниями до проведения терапии.

Вспомогательные репродуктивные технологии у мужчин

Криоконсервация сперматозоидов, полученных из эякулята

Еще в 1953 г. R.G. Bunge и J.K. Sherman сообщили о первой беременности, достигнутой путем внутриматочной инсеминации сперматозоидами, ранее подвергнутыми криоконсервации [41]. С тех пор методы криоконсервации сперматозоидов значительно улучшились. К тому же ЭКО и ИКСИ повышают частоту наступления беременности при использовании криоконсервированных сперматозоидов.

Теоретически, сперматозоиды могут храниться в жидком азоте в течение многих лет. Прежняя обеспокоенность по поводу самой возможности выживания сперматозоидов и сохранения их способности к оплодотворению после длительного хранения по мере накопления данных исследований исчезла. Так, по сведениям некоторых авторов, процент прогрессивно-подвижных сперматозоидов и, следовательно, их потенциальная способность к оплодотворению, не уменьшаются после хранения в течение 14 лет [42]. Весьма интересны сообщения о рождении здоровых детей в результате оплодотворения яйцеклетки криоконсервированными сперматозоидами пациентов, лечившихся от онкологических заболеваний, после хранения спермы в течение 21 года и 28 лет [43, 44]. Однако до сих пор дискутируется вопрос, не может ли среди последствий криоконсервации спермы быть таких негативных, как прямое повреждение ДНК в процессе криоконсервации и оттаивания и повышение уровня оксидативного стресса в сперматозоидах [4].

Примечательно, что при некоторых онкологических заболеваниях, в частности, при раке яичек и лейкемии, качество спермы значительно ухудшается еще до начала лечения патологии. Этим объясняется малая выживаемость сперматозоидов после криоконсервации и получение эмбрионов более низкого качества – их применение затрудняет программы ВРТ. Однако при других новообразованиях, например, раке предстательной железы, подобной ситуации не наблюдается [4].

Криоконсервация сперматозоидов, выделенных из посторгазменной мочи

У некоторых пациентов ретроградная эякуляция может приводить к азооспермии в образцах, полученных путем мастурбации. В таких случаях жизнеспособные сперматозоиды можно выделить из посторгазменной мочи пациента. Поскольку pH семенной жидкости значительно отличается от pH мочи, протоколы проведения данной процедуры с целью повышения жизнеспособности сперматозо-

идов в неестественной для них среде предполагают предварительное обильное щелочное питье и инстилляцию в мочевой пузырь специальной промывочной среды для изменения pH мочи непосредственно перед эякуляцией [6]. Однако на данный момент количество публикаций, содержащих данные об эффективности криоконсервации сперматозоидов, полученных из образца мочи, невелико, в связи с чем данный метод считается экспериментальным, в том числе у пациентов с онкологическими заболеваниями [4].

Криоконсервация хирургически экстрагированных сперматозоидов

В тех случаях, когда сперматозоиды не могут быть получены при эякуляции, например, у некоторых пациентов с азооспермией, вызванной опухолью, и у мальчиков перипубертатного периода, возможно проведение хирургической экстракции сперматозоидов из яичек [45]. При заболеваниях, связанных с эякуляцией (импотенция, психические или неврологические нарушения), сперматозоиды могут быть получены с помощью вибрационной или электрической стимуляции под наркозом [6]. Однако в случае неэффективности данной процедуры у онкологических пациентов возникает необходимость прибегнуть к хирургической экстракции сперматозоидов [43].

Криоконсервация тестикулярной ткани с последующей трансплантацией или дозреванием in vitro

Одним из вариантов, хотя все еще недостаточно отработанным в клинической практике, является криоконсервация незрелой тестикулярной ткани с криоконсервацией диплоидных сперматогониальных стволовых клеток либо внутри ткани, либо в виде клеточной суспензии для возможной будущей ретрансплантации или созревания *in vitro*. При ксенотрансплантации криоконсервированной тестикулярной ткани была показана высокая выживаемость и пролиферация сперматогониев [46, 47], однако полной регенерации сперматогенеза авторы не наблюдали [47, 48]. Напомним, что при некоторых онкологических заболеваниях, в т. ч. при лейкемии, возникает риск повторного внесения злокачественных клеток после ретрансплантации тестикулярной ткани (как и в случае криоконсервации ткани яичника) [4].

Несмотря на то, что дозревание сперматозоидов *in vitro* представляется наиболее безопасным вариантом у этих пациентов, в настоящее время не разработано метода культивирования ткани яичка человека для ее рутинного использования. Недавно появилось сообщение о таком методе для мышиной ткани [4]. Сведения о возможности культивирования пролиферирующих клеток Сертоли, способных содействовать развитию зародышевых клеток, можно найти в работе А.Ю. Кулибина и соавт. [49]. Кроме того, на мышиной модели было показано, что частичное восстановление семенных канальцев возможно после аллогенной трансплантации культуры недифференцированных клеток Сертоли [50].

Заключение

Проблема потери фертильности у пациентов при терапии онкологических заболеваний чрезвычайно актуальна и влечет за собой серьезные демографические последствия. Большинство методов лечения онкологических заболеваний, в т. ч. химио- и лучевая терапия, обладают выраженным гаметотоксическим действием. Это означает, что после прохождения терапии основного заболевания онкологические пациенты рискуют столкнуться с нарушениями фертильности и невозможностью реализации своей репродуктивной функции. В связи с этим чрезвычайно важно развитие клинической эмбриологии и вспомогательных репродуктивных технологий, которые делают возможным рождение здоровых детей у данной категории пациентов. Особого внимания требует консультирование онкологических пациентов до начала лечения и выбор оптимальных методов сохранения репродуктивной функции. Это возможно только при совместной работе целой команды специалистов, включающей врачей-онкологов, репродуктологов, андрологов, клинических эмбриологов, хирургов и врачей других смежных специальностей. Междисциплинарный подход к ведению онкологических пациентов является самым важным критерием успеха и приводит к рождению здорового ребенка после излечения онкологического заболевания.

Список литературы

1. *Alvarez E., Keegan T., Johnston E.E. et al.* Adolescent and young adult oncology patients: Disparities in access to specialized cancer centers // Cancer. – 2017. – Vol. 123. – № 13. – P. 2516–2523.

2. *Coccia P.F., Pappo A.S., Altman J. et al.* Adolescent and young adult oncology, version 2.2014 // Journal of the National Comprehensive Cancer Network. – 2014. – Vol. 12. – №. 1. – P. 21–32.

3. *Каприн А.Д. и др.* Злокачественные новообразования в России в 2015 году (заболеваемость и смертность) / А.Д. Каприн, В.В. Старинский, Г.В. Петрова. – М.: МНИОИ им. П.А. Герцена – филиал ФГБУ «НМИРЦ» Минздрава России. – 2017. – 250 с.

4. *Winkler-Crepaz K., Ayuandari S., Ziehr S.C. et al.* Fertility preservation in cancer survivors // Minerva endocrinologica. – 2015. – Vol. 40. – №. 2. – P. 105–118.

5. *Loren A. W., Mangu P.B., Beck L.N. et al.* Fertility preservation for patients with cancer: American Society of Clinical Oncology clinical practice guideline update // Journal of Clinical Oncology. – 2013. – Vol. 31. – №. 19. – P. 2500–2510.

6. Practice Committee of the American Society for Reproductive Medicine. Fertility preservation in patients undergoing gonadotoxic therapy or gonadectomy: a committee opinion // Fertility and Sterility. – 2013. – Vol. 100. – №. 5. – P. 1214–1223.

7. Министерство Здравоохранения Российской Федерации. Приказ Минздрава России от 30.08.2012 № 107н (ред. от 11.06. 2015) «О порядке использования вспомогательных репродуктивных технологий, противопоказаниях и ограничениях к их применению». – [Электронный ресурс]. – URL: http://www.consultant.ru/document/cons_doc_LAW_142595/. Дата обращения: 20.08.2017.

8. *Киселева М.В., Малинова И.В., Комарова Е.В. и др.* Витрификация и трансплантация овариальной ткани как способ сохранения и восстановления фертильности у онкологических пациенток репродуктивного возраста / М.В. Киселева, И.В. Малинова, Е.В. Комарова и др. // Research'n Practical Medicine Journal. – 2015. – Т. 1. – № 1. – С. 25.

9. *Herrero L., Pareja S., Aragonés M. et al.* Oocyte versus embryo vitrification for delayed embryo transfer: an observational study // Reproductive biomedicine online. – 2014. – Vol. 29. – №. 5. – P. 567–572.

10. *Levine J.M., Kelvin J.F., Quinn G.R. et al.* Infertility in reproductive-age female cancer survivors // Cancer. – 2015. – Vol. 121. – №. 10. – P. 1532–1539.

11. *Von Wolff M., Thaler C.J., Frambach T. et al.* Ovarian stimulation to cryopreserve fertilized oocytes in cancer patients can be started in the luteal phase // Fertility and sterility. – 2009. – Vol. 92. – №. 4. – P. 1360–1365.

12. *Von Wolff M., Montag M., Dittrich R. et al.* Fertility preservation in women – a practical guide to preservation techniques and therapeutic strategies in breast cancer, Hodgkin's lymphoma and borderline ovarian tumours by the fertility preservation network FertiPROTEKT // Archives of gynecology and obstetrics. – 2011. – Vol. 284. – №. 2. – P. 427–435.

13. *Oktay K., Hourvitz A., Sahin G. et al.* Letrozole reduces estrogen and gonadotropin exposure in women with breast cancer undergoing ovarian stimulation before chemotherapy // The Journal of Clinical Endocrinology & Metabolism. – 2006. – Vol. 91. – №. 10. – P. 3885–3890.

14. *Azim A.A., Costantini-Ferrando M., Oktay K.* Safety of fertility preservation by ovarian stimulation with letrozole and gonadotropins in patients with breast cancer: a prospective controlled study // Journal of Clinical Oncology. – 2008. – Vol. 26. – №. 16. – P. 2630–2635.

15. *Parmegiani L., Cognigni G.E., Bernardi S. et al.* Efficiency of aseptic open vitrification and hermetical cryostorage of human oocytes // Reproductive biomedicine online. – 2011. – Vol. 23. – №. 4. – P. 505–512.

16. *Cobo A., Meseguer M., Remohi J. et al.* Use of cryo-banked oocytes in an ovum donation programme: a prospective, randomized, controlled, clinical trial // Human reproduction. – 2010. – Vol. 25. – №. 9. – P. 2239–2246.

17. *Martinez M., Rabadan S., Domingo J. et al.* Obstetric outcome after oocyte vitrification and warming for fertility preservation in women with cancer // Reproductive biomedicine online. – 2014. – Vol. 29. – №. 6. – P. 722–728.

18. *Cil A.P., Bang H., Oktay K.* Age-specific probability of live birth with oocyte cryopreservation: an individual patient data meta-analysis // Fertility and sterility. – 2013. – Vol. 100. – №. 2. – P. 492–499. e3.

19. Testing and interpreting measures of ovarian reserve: a committee opinion // Fertility and sterility. – 2012. – Vol. 98. – №. 6. – P. 1407–1415.

20. *Cobo A., García-Velasco J.A., Coello A. et al.* Oocyte vitrification as an efficient option for elective fertility preservation // Fertility and sterility. – 2016. – Vol. 105. – №. 3. – P. 755–764. e8.

21. *Creux H., Monnier P., Son W-Y. et al.* Immature oocyte retrieval and in vitro oocyte maturation at different phases of the menstrual cycle in women with cancer who require urgent gonadotoxic treatment // Fertility and Sterility. – 2017. – Vol. 107. – №. 1. – P. 198–204.

22. *Chang E.M., Song H.S., Lee D.R. et al.* In vitro maturation of human oocytes: Its role in infertility treatment and new possibilities // Clinical and experimental reproductive medicine. – 2014. – Vol. 41. – №. 2. – P. 41–46.

23. *Chian R-C., Uzelac P.S., Nargund G.* In vitro maturation of human immature oocytes for fertility preservation // Fertility and sterility. – 2013. – Vol. 99. – №. 5. – P. 1173–1181.

24. *Cha K.Y., Koo J.J., Ko J.J. et al.* Pregnancy after in vitro fertilization of human follicular oocytes collected from nonstimulated cycles, their culture in vitro and their transfer in a donor oocyte program // Fertility and sterility. – 1991. – Vol. 55. – №. 1. – P. 109–113.

25. *Prasath E.B., Chan M.L.H., Wong W.H.W. et al.* First pregnancy and live birth resulting from cryopreserved embryos obtained from in vitro matured oocytes after oophorectomy in an ovarian cancer patient // Human Reproduction. – 2014. – Vol. 29. – №. 2. – P. 276–278.

26. *Buckett W.M., Chian R-C., Holzer H. et al.* Obstetric outcomes and congenital abnormalities after in vitro maturation, in vitro fertilization, and intracytoplasmic sperm injection // Obstetrics & Gynecology. – 2007. – Vol. 110. – №. 4. – P. 885–891.

27. *Smitz J., Dolmans M.M., Donnez J. et al.* Current achievements and future research directions in ovarian tissue culture, in vitro follicle development and transplantation: implications for fertility preservation // Human reproduction update. – 2010. – Vol. 16. – №. 4. – P. 395–414.

28. In vitro maturation: a committee opinion // Fertility and Sterility. – 2013. – Vol. 99. – №. 3. – P. 663–666.

29. *Strassburger D., Goldstein A., Friedler S. et al.* The cytogenetic constitution of embryos derived from immature (metaphase I) oocytes obtained after ovarian hyperstimulation // Fertility and sterility. – 2010. – Vol. 94. – №. 3. – P. 971–978.

30. *Filatov M.A., Khramova Y.V., Kiseleva M.V. et al.* Female fertility preservation strategies: cryopreservation and ovarian tissue in vitro culture, current state of the art and future perspectives // Zygote. – Vol. 24. – № 05. P. 635–653.

31. *Donnez J., Dolmans M., Demylle D. et al.* Livebirth after orthotopic transplantation of cryopreserved ovarian tissue // The Lancet. – 2004. – Vol. 364. – № 9443. – P. 1405–1410.

32. *Meirow D., Levron J., Eldar-Geva T. et al.* Pregnancy after transplantation of cryopreserved ovarian tissue in a patient with ovarian failure after chemotherapy // New England Journal of Medicine. – 2005. – Vol. 353. – №. 3. – P. 318–321.

33. *Donnez J., Dolmans M-M.* Fertility preservation in women // Nature Reviews. Endocrinology. – 2013. – Vol. 9. – №. 12. – P. 735–749.

34. *Stoop D., Silber S., Cobo A.* Fertility preservation for age-related fertility decline–Authors' reply // The Lancet. – 2015. – Vol. 385. – №. 9967. – P. 507–508.

35. *Dittrich R., Hackl J., Lotz L. et al.* Pregnancies and live births after 20 transplantations of cryopreserved ovarian tissue in a single center // Fertility and sterility. – 2015. – Vol. 103. – №. 2. – P. 462–468.

36. *Rodriguez-Wallberg K.A., Karlström P-O., Rezapour M. et al.* Full-term newborn after repeated ovarian tissue transplants in a patient treated for Ewing sarcoma by sterilizing pelvic irradiation and chemotherapy // Acta obstetricia et gynecologica Scandinavica. – 2015. – Vol. 94. – №. 3. – P. 324–328.

37. *Suzuki N., Yoshioka N., Takae S. et al.* Successful fertility preservation following ovarian tissue vitrification in patients with primary ovarian insufficiency // Human reproduction. – 2015. – Vol. 30. – №. 3. – P. 608–615.

38. *Kiseleva M., Malinova I., Komarova E. et al.* The first Russian case of pregnancy after orthotopic transplantation of vitrified ovarian tissue // Gynecological Endocrinology. – 2015. – Vol. 31. – P. 91–92.

39. *Bastings L., Beerendonk C.C.M., Westphal J.R. et al.* Autotransplantation of cryopreserved ovarian tissue in cancer survivors and the risk of reintroducing malignancy: a systematic review // Human reproduction update. – 2013. – Vol. 19. – №. 5. – P. 483–506.

40. *Lavery S., Ng C., Kyrgiou M., Farthing A.* Gestational surrogacy after intra-operative oocyte collection in a hysterectomised woman diagnosed with endometrial cancer // BJOG: An International Journal of Obstetrics & Gynaecology. – 2011. – Vol. 118. – №. 13. – P. 1669–1671.

41. *Bunge R.G., Sherman J.K.* Fertilizing capacity of frozen human spermatozoa // Nature. – 1953. – Vol. 172. – № 4382. – P. 767–768.

42. *Yogev L., Kleiman S.E., Shabtai E. et al.* Long-term cryostorage of sperm in a human sperm bank does not damage progressive motility concentration // Human reproduction. – 2010. – P. 1097–1103.

43. *Horne G., Atkinson A.D., Pease E.H.E. et al.* Live birth with sperm cryopreserved for 21 years prior to cancer treatment: case report // Human Reproduction. – 2004. – Vol. 19. – №. 6. – P. 1448–1449.

44. *Feldschuh J., Brassel J., Durso N. et al.* Successful sperm storage for 28 years // Fertility and sterility. – 2005. – Vol. 84. – №. 4. – P. 1017.e3–1017.e4.

45. *Chiba K., Fujisawa M.* Fertility preservation in men with cancer // Reproductive Medicine and Biology. – 2014. – Vol. 13. – №. 4. – P. 177–184.

46. *Goossens E., Geens M., De Block G. et al.* Spermatogonial survival in long-term human prepubertal xenografts // Fertility and sterility. – 2008. – Vol. 90. – №. 5. – P. 2019–2022.

47. *Wyns C., Van Langendonckt A., Wese F-X. et al.* Long-term spermatogonial survival in cryopreserved and xenografted immature human testicular tissue // Human Reproduction. – 2008. – Vol. 23. – №. 11. – P. 2402-2414.

48. *Wyns C., Curaba M., Martinez-Madrid B. et al.* Spermatogonial survival after cryopreservation and short-term orthotopic immature human cryptorchid testicular tissue grafting to immunodeficient mice // Human reproduction. – 2007. – Vol. 22. – №. 6. – P. 1603–1611.

49. *Kulibin A.Y., Malolina E.A.* Only a small population of adult Sertoli cells actively proliferates in culture // Reproduction. – 2016. – Vol. 152. – №. 4. – P. 271–281.

50. *Кулибин А.Ю. и др.* Восстановление сперматогенеза путем аллогенной трансплантации недифференцированных клеток Сертоли в экспериментальной модели двустороннего абдоминального крипторхизма / А.Ю. Кулибин, Е.А. Малолина, С.П. Яцык и др. // Урология. – 2015. – № 6. – С. 74–81.

References

1. *Alvarez E., Keegan T., Johnston E.E, Haile R, Sanders L., Saynina O.* Adolescent and young adult oncology patients: Disparities in access to specialized cancer centers. Cancer. 2017 Feb; 1-8. doi: 10.1002/cncr.30562. PMID: 28241089.

2. *Coccia P.F., Pappo A.S., Altman J., Bhatia S., Borinstein S.C., Flynn J.* Adolescent and young adult oncology, version 2.2014. J Natl Compr Canc Netw. 2014 Jan; 12(1): 21-32; quiz 32. PMID: 24453290.

3. [*Kaprin A.D., Starinskii V.V., Petrova G.V.* Malignant neoplasms in Russia in 2015 (morbidity and mortality). Moscow, Hertzen Moscow Research Institute of Oncology; 2017, 250. (In Russ)].

4. *Winkler-Crepaz K., Ayuandari S., Ziehr S.C., Hofer S., Wildt L.* Fertility preservation in cancer survivors. Minerva Endocrinol. 2015 Jun; 40(2): 105-18. PMID: 25614989.

5. *Loren A.W., Mangu P.B., Beck L.N., Brennan L., Magdalinski A.J., Partridge A.H.* Fertility Preservation for Patients With Cancer: American Society of Clinical Oncology Clinical Practice Guideline Update. J Clin Oncol. 2013 Jul; 31(19): 2500-10. doi: 10.1200/JCO.2013.49.2678. PMID: 23715580.

6. Practice Committee of the American Society for Reproductive Medicine. Fertility preservation in patients undergoing gonadotoxic therapy or gonadectomy: a committee opinion. Fertil Steril. 2013 Nov; 100(5): 1214-23. doi: 10.1016/j.fertnstert.2013.08.012. PMID: 24011612.

7. [Ministry of Health of the Russian Federation. Order of the Ministry of Health of Russia from 30.08.2012 No. 107n (redaction from 11.06. 2015). On the procedure for the use of assisted reproductive technologies, contraindications and limitations to their use. Available at: http://www.consultant.ru/document/cons_doc_LAW_142595/. Accessed: 20.08.2017. (In Russ)].

8. [*Kiseleva M.V., Malinova I.V., Komarova E.V., Shvedova T.I., Denisov M.S., Kaprin A.D.* Vitrification and transplantation of ovarian tissue as a way to preserve and restore fertility in cancer patients. Research'n Practical Medicine Journal. 2015; 1(1): 25. (In Russ)].

9. *Herrero L., Pareja S., Aragonés M., Cobo A., Bronet F., Garcia-Velasco J.A.* Oocyte versus embryo vitrification for delayed embryo transfer: an observational study. Reprod Biomed Online. 2014 Nov; 29(5): 567-72. doi: 10.1016/j.rbmo.2014.07.016. PMID: 25246115.

10. *Levine J.M., Kelvin J.F., Quinn G.P., Gracia C.R.* Infertility in reproductive-age female cancer survivors. Cancer. 2015 May 15; 121(10): 1532-9. doi: 10.1002/cncr.29181. PMID: 25649243.

11. *Von Wolff M., Thaler C.J., Frambach T., Zeeb C., Lawrenz B., Popovici R.M.* Ovarian stimulation to cryopreserve fertilized oocytes in cancer patients can be started in the luteal phase. Fertil Steril. 2009 Oct; 92(4): 1360-5. doi: 10.1016/j.fertnstert.2008.08.011. PMID: 18930226.

12. *Von Wolff M., Montag M., Dittrich R., Denschlag D., Nawroth F., Lawrenz B.* Fertility preservation in women — a practical guide to preservation techniques and therapeutic strategies in breast cancer, Hodgkin's lymphoma and borderline ovarian tumours by the fertility preservation network FertiPROTEKT. Arch Gynecol Obstet. 2011 Aug 24; 284(2): 427-35. doi: 10.1007/s00404-011-1874-1. PMID: 21431846.

13. *Oktay K., Hourvitz A., Sahin G., Oktem O., Safro B., Cil A.* Letrozole Reduces Estrogen and Gonadotropin Exposure in Women with Breast Cancer Undergoing Ovarian Stimulation before Chemotherapy. J Clin Endocrinol Metab. 2006 Oct; 91(10): 3885-90. doi: 10.1210/jc.2006-0962. PMID: 16882752.

14. *Azim A.A., Costantini-Ferrando M., Oktay K.* Safety of Fertility Preservation by Ovarian Stimulation With Letrozole and Gonadotropins in Patients With Breast Cancer: A Prospective Controlled Study. J Clin Oncol. 2008 Jun; 26(16): 2630-5. doi: 10.1200/JCO.2007.14.8700. PMID: 18509175.

15. *Parmegiani L., Cognigni G.E., Bernardi S., Cuomo S., Ciampaglia W., Infante F.E.* Efficiency of aseptic open vitrification and hermetical cryostorage of human oocytes. Reprod Biomed Online. 2011 Oct; 23(4): 505-12. doi: 10.1016/j.rbmo.2011.07.003. PMID: 21843968.

16. *Cobo A., Meseguer M., Remohi J., Pellicer A.* Use of cryo-banked oocytes in an ovum donation programme: a prospective, randomized, controlled, clinical trial. Hum Reprod. 2010 Sep 1; 25(9): 2239-46. doi: 10.1093/humrep/deq146. PMID: 20591872.

17. *Martinez M., Rabadan S., Domingo J., Cobo A., Pellicer A., Garcia-Velasco J.A.* Obstetric outcome after oocyte vitrification and warming for fertility preservation in women with cancer. Reprod Biomed Online. 2014 Dec; 29(6): 722-8. doi: 10.1016/j.rbmo.2014.09.002. PMID: 25444506.

18. *Cil A.P., Bang H., Oktay K.* Age-specific probability of live birth with oocyte cryopreservation: an individual patient data meta-analysis. Fertil Steril. 2013 Aug; 100(2): 492–499.e3. doi: 10.1016/j.fertnstert.2013.04.023. PMID: 23706339.

19. Practice Committee of the American Society for Reproductive Medicine et al. Testing and interpreting measures of ovarian reserve: a committee opinion. Fertil Steril. 2015 Mar; 103(3): e9-17. doi: 10.1016/j.fertnstert.2014.12.093. PMID: 23095141.

20. *Cobo A., García-Velasco J.A., Coello A., Domingo J., Pellicer A., Remohí J.* Oocyte vitrification as an efficient option for elective fertility preservation. Fertil Steril. 2016 Mar; 105(3): 755-764.e8. doi: 10.1016/j.fertnstert.2015.11.027. PMID: 26688429.

21. *Creux H., Monnier P., Son W-Y., Tulandi T., Buckett W.* Immature oocyte retrieval and in vitro oocyte maturation at different phases of the menstrual cycle in women with cancer who require urgent gonadotoxic treatment. Fertil Steril. 2017 Jan; 107(1): 198-204. doi: 10.1016/j.fertnstert.2016.09.041. PMID: 27810160.

22. *Chang E.M., Song H.S., Lee D.R., Lee W.S., Yoon T.K.* In vitro maturation of human oocytes: Its role in infertility treatment and new possibilities. Clin Exp Reprod Med. 2014; 41(2): 41. doi: 10.5653/cerm.2014.41.2.41. PMID: 25045627.

23. *Chian R-C., Uzelac P.S., Nargund G.* In vitro maturation of human immature oocytes for fertility preservation. Fertil Steril. 2013 Apr; 99(5): 1173-81. doi: 10.1016/j.fertnstert.2013.01.141. PMID: 23433515.

24. *Cha K.Y., Koo J.J., Ko J.J., Choi D.H., Han S.Y., Yoon T.K.* Pregnancy after in vitro fertilization of human follicular oocytes collected from nonstimulated cycles, their culture in vitro and their transfer in a donor oocyte program. Fertil Steril. 1991 Jan; 55(1): 109-13. PMID: 1986950.

25. *Prasath E.B., Chan M.L.H., Wong W.H.W., Lim C.J.W., Tharmalingam M.D., Hendricks M.* First pregnancy and live birth resulting from cryopreserved embryos obtained from in vitro matured oocytes after oophorectomy in an ovarian cancer patient. Hum Reprod. 2014 Feb 1; 29(2): 276-8. doi: 10.1093/humrep/det420. PMID: 24327539.

26. *Buckett W.M., Chian R-C., Holzer H., Dean N., Usher R., Tan S.L.* Obstetric Outcomes and Congenital Abnormalities After In Vitro Maturation, In Vitro Fertilization, and Intracytoplasmic Sperm Injection. Obstet Gynecol. 2007 Oct; 110(4): 885-91. doi: 10.1097/01.AOG.0000284627.38540.80. PMID: 17906024.

27. *Smitz J., Dolmans M.M., Donnez J., Fortune J.E., Hovatta O., Jewgenow K.* Current achievements and future research directions in ovarian tissue culture, in vitro follicle development and transplantation: implications for fertility preservation. Hum Reprod Update. 2010 Jul 1; 16(4): 395-414. doi: 10.1093/humupd/dmp056. PMID: 20124287.

28. The Practice Committees of the American et al. In vitro maturation: a committee opinion. Fertil Steril. 2013 Mar; 99(3): 663-6. doi: 10.1016/j.fertnstert.2012.12.031. PMID: 23391409.

29. *Strassburger D., Goldstein A., Friedler S., Raziel A., Kasterstein E., Mashevich M.* The cytogenetic constitution of embryos derived from immature (metaphase I) oocytes obtained after ovarian hyperstimulation. Fertil Steril. 2010 Aug; 94(3): 971-8. doi: 10.1016/j.fertnstert.2009.04.035. PMID: 19505687.

30. *Filatov M.A., Khramova Y.V., Kiseleva M.V., Malinova I.V., Komarova E.V., Semenova M.L.* Female fertility preservation strategies: cryopreservation and ovarian tissue in vitro culture, current state of the art and future perspectives. Zygote. 2016 Oct 4; 24(5): 635-53. doi: 10.1017/S096719941600006X. PMID: 27141985.

31. *Donnez J., Dolmans M., Demylle D., Jadoul P., Pirard C., Squifflet J.* Livebirth after orthotopic transplantation of cryopreserved ovarian tissue. Lancet. 2004 Oct; 364(9443): 1405-10. doi: 10.1016/S0140-6736(04)17222-X. PMID: 15488215.

32. *Meirow D., Levron J., Eldar-Geva T., Hardan I., Fridman E., Zalel Y.* Pregnancy after Transplantation of Cryopreserved Ovarian Tissue in a Patient with Ovarian Failure after Chemotherapy. N Engl J Med. 2005 Jul 21; 353(3): 318-21. doi: 10.1056/NEJMc055237. PMID: 15983020.

33. *Donnez J., Dolmans M-M.* Fertility preservation in women. Nat Rev Endocrinol. 2013 Oct 29; 9(12): 735-49. doi: 10.1038/nrendo.2013.205. PMID: 24166000.

34. *Stoop D., Silber S., Cobo A.* Fertility preservation for age-related fertility decline – Authors' reply. Lancet. 2015 Feb; 385(9967): 507-8. doi: 10.1038/nrendo.2013.205. PMID: 24166000.

35. *Dittrich R., Hackl J., Lotz L., Hoffmann I., Beckmann M.W.* Pregnancies and live births after 20 transplantations of cryopreserved ovarian tissue in a single center. Fertil Steril. 2015 Feb; 103(2): 462-8. doi: 10.1016/j.fertnstert.2014.10.045. PMID: 25487750.

36. *Rodriguez-Wallberg K.A., Karlström P-O., Rezapour M., Castellanos E., Hreinsson J., Rasmussen C.* Full-term newborn after repeated ovarian tissue transplants in a patient treated for Ewing sarcoma by sterilizing pelvic irradiation and chemotherapy. Acta Obstet Gynecol Scand. 2015 Mar; 94(3): 324-8. doi: 10.1111/aogs.12568. PMID: 25545009.

37. *Suzuki N., Yoshioka N., Takae S., Sugishita Y., Tamura M., Hashimoto S.* Successful fertility preservation following ovarian tissue vitrification in patients with primary ovarian insufficiency. Hum Reprod. 2015 Mar 1; 30(3): 608-15. doi: 10.1093/humrep/deu353. PMID: 25567618.

38. *Kiseleva M., Malinova I., Komarova E., Shvedova T., Chudakov K., Kaprin A.* The first Russian case of pregnancy after orthotopic transplantation of vitrified ovarian tissue. Gynecol Endocrinol. 2015 Oct 5; 31(sup1): 91-2. doi: 10.3109/09513590.2015.1086518.

39. *Bastings L., Beerendonk C.C.M., Westphal J.R., Massuger L.F.A.G., Kaal S.E.J., van Leeuwen F.E.* Autotransplantation of cryopreserved ovarian tissue in cancer survivors and the risk of reintroducing malignancy: a systematic review. Hum Reprod Update. 2013 Sep 1; 19(5): 483-506. doi: 10.1093/humupd/dmt020 PMID: 23817363.

40. *Lavery S., Ng C., Kyrgiou M., Farthing A.* Gestational surrogacy after intra-operative oocyte collection in a hysterectomised woman diagnosed with endometrial cancer. BJOG An Int J Obstet Gynaecol. 2011 Dec; 118(13): 1669-71. doi: 10.1111/j.1471-0528.2011.03145.x. PMID: 21967041.

41. *Bunge R.G., Sherman J.K.* Fertilizing capacity of frozen human spermatozoa. Nature. 1953 Oct 24; 172(4382): 767-8. PMID: 13111181.

42. *Yogev L., Kleiman S.E., Shabtai E., Botchan A., Paz G., Hauser R.* Long-term cryostorage of sperm in a human sperm bank does not damage progressive motility concentration. Hum Reprod. 2010 May 1; 25(5): 1097-103. doi: 10.1093/humrep/deq041. PMID: 20176594.

43. *Horne G.* Live birth with sperm cryopreserved for 21 years prior to cancer treatment: Case report. Hum Reprod. 2004 Apr 22; 19(6): 1448-9. doi: 10.1093/humrep/deh249 PMID: 15163644.

44. *Feldschuh J., Brassel J., Durso N., Levine A.* Successful sperm storage for 28 years. Fertil Steril. 2005 Oct; 84(4): 1017.e3-1017.e4. doi: 10.1016/j.fertnstert.2005.05.015. PMID: 16213859.

45. *Chiba K., Fujisawa M.* Fertility preservation in men with cancer. Reprod Med Biol. 2014 Oct; 13(4): 177-84. doi: 10.1007/s12522-014-0180-6. PMID: 25283570.

46. Goossens E., Geens M., De Block G., Tournaye H. Spermatogonial survival in long-term human prepubertal xenografts. Fertil Steril. 2008 Nov; 90(5): 2019-22. doi: 10.1016/j.fertnstert.2007.09.044. PMID: 18439593.

47. *Wyns C., Van Langendonckt A., Wese F-X., Donnez J., Curaba M.* Long-term spermatogonial survival in cryopreserved and xenografted immature human testicular tissue. Hum Reprod. 2008 Jul 29; 23(11): 2402-14. doi: 10.1093/humrep/den272. PMID: 18664476.

48. *Wyns C., Curaba M., Martinez-Madrid B., Van Langendonckt A., Francois-Xavier W., Donnez J.* Spermatogonial survival after cryopreservation and short-term orthotopic immature human cryptorchid testicular tissue grafting to immunodeficient mice. Hum Reprod. 2007 Mar 21; 22(6): 1603-11. doi: 10.1093/humrep/dem062. PMID: 17483089.

49. *Kulibin A.Y., Malolina E.A.* Only a small population of adult Sertoli cells actively proliferates in culture. Reproduction. 2016 Oct 10; 152(4): 271-81. doi: 10.1530/REP-16-0013. PMID: 27512121.

50. [*Kulibin A.Yu., Malolina E.A., Jacyk S.P., Zhamynchiev Je.K., Kuzin G.V.* Spermatogenesis recovery following allogeneic transplantation of undifferentiated Sertoli cells in experimental model of bilateral abdominal cryptorchism. Urologiia. 2015; 6: 74-81. (In Russ)].

© З.Г. Кадагидзе и др., 2017
УДК 616-006.81-085
ББК 55.621.9-52

Российский онкологический научный центр им. Н.Н. Блохина Минздрава России (Россия, Москва)

ВЛИЯНИЕ ИПИЛИМУМАБА НА СУБПОПУЛЯЦИОННУЮ СТРУКТУРУ ЛИМФОЦИТОВ БОЛЬНЫХ ДИССЕМИНИРОВАННОЙ МЕЛАНОМОЙ

З.Г. Кадагидзе, Т.Н. Заботина, О.В. Короткова, Д.В. Табаков, А.И. Черткова, А.А. Борунова, И.О. Панчук, И.В. Самойленко, Г.Ю. Харкевич, Л.В. Демидов

THE EFFECT OF IPILIMUMAB ON THE SUBPOPULATION STRUCTURE OF LYMPHOCYTES OF PATIENTS WITH METASTATIC MELANOMA

З.Г. Кадагидзе
Доктор медицинских наук, профессор, Лаборатория клинической иммунологии опухолей, ФГБУ РОНЦ им.Н.Н. Блохина, 115478, Россия, Москва, Каширское шоссе, д.24.
SPIN-код: 5799-8977.

Т.Н. Заботина
Доктор биологических наук, Лаборатория клинической иммунологии опухолей.
Тел.: 8 (499)324-43-72; 89030152211, E-mail: tatzabotina@yandex.ru.
SPIN-код: 8628-9705.

О.В. Короткова
Кандидат биологических наук, Лаборатория клинической иммунологии опухолей.
SPIN-код: 1374-1542.

Д.В.Табаков
Лаборатория клинической иммунологии опухолей.
SPIN-код: 1233-6671.

А.И. Черткова
Кандидат медицинских наук, Лаборатория клинической иммунологии опухолей.
SPIN-код: 6083-2870.

А.А. Борунова
Кандидат медицинских наук,
Лаборатория клинической иммунологии опухолей.
SPIN-код: 1865-1417.

И.О. Панчук
Лаборатория клинической иммунологии опухолей.
SPIN-код 7042-8465

И.В. Самойленко
Кандидат медицинских наук,
Отделение хирургическое № 10 (биотерапии опухолей).
SPIN-код: 3691-8923.

Г.Ю. Харкевич
Доктор медицинских наук,
Отделение хирургическое № 10 (биотерапии опухолей).
SPIN-код 6321-3330.

Л.В. Демидов
Доктор медицинских наук, профессор,
Отделение хирургическое № 10 (биотерапии опухолей).
SPIN-код: 5362-6386.

Z.G. Kadagidze
Doctor of Medicine, Professor, N.N. Blokhin Russian Cancer Research Center, Russian Ministry of Health, 115478, Russia, Moscow, Kashirskoe shosse, 24.
SPIN-code 5799-8977.

T.N. Zabotina
Doctor of Biological Sciences, Laboratory of clinical immunology of tumors.
E-mail: tatzabotina@yandex.ru.
SPIN-code:8628-9705.

O.V. Korotkova
Candidate of Biological Sciences, Laboratory of clinical immunology of tumors.
SPIN-code: 1374-1542.

D.V. Tabakov
Laboratory of clinical immunology of tumors
SPIN-code: 1233-6671.

A.I. Chertkova
Candidate of Medicine, Laboratory of clinical immunology of tumors
SPIN-code: 6083-2870.

A.A. Borunova
Candidate of Medicine, Laboratory of clinical immunology of tumors.
SPIN-code: 1865-1417.

I.O. Panchuk
Laboratory of clinical immunology of tumors.
SPIN-code: 7042-8465.

I.V. Samoilenko
Candidate of Medicine, Department of surgery No. 10 (biotherapy of tumors).
SPIN-code: 3691-8923.

G.Yu. Kharkevich
Doctor of Medicine, Department of surgery No. 10 (biotherapy of tumors).
SPIN-code: 6321-3330.

L.V. Demidov
Doctor of Medicine, Professor, Department of surgery No.10 (biotherapy of tumors).
SPIN-code: 5362-6386.

В настоящее время перспективным направлением в иммунотерапии злокачественных опухолей является применение таргетных препаратов на основе моноклональных антител, направленных против ингибиторных рецепторов Т-клеток, так называемых «контрольных точек иммунитета». Одним из первых препаратов этой группы, введенных в клиническую практику, является Ипилимумаб (анти-CTLA-4).

Цель иследования – изучение взаимосвязи субпопуляционного состава циркулирующих лимфоцитов больных диссеминированной меланомой кожи в процессе терапии Ипилимумабом с клинической эффективностью лечения.

Материалы и методы. Иммунофенотипирование циркулирующих лимфоцитов проводили методом многопараметрового цитометрического анализа с использованием коммерческих моноклональных антител к поверхностным антигенам CD45, CD4, CD8, CD19, CD16, CD56, CD25, CD127, CD11b. В исследование было включено 120 больных диссеминированной меланомой кожи. Иммунологическое обследование проводилось до и после 4-х введений Ипилимумаба (3 мг/кг каждый 21 день).

Результаты. Проведенное исследование выявило связь исходного количества определенных популяций лимфоцитов периферической крови с продолжительностью жизни больных, леченных Ипилимумабом. Основные различия наблюдались между группой больных с максимальной продолжительностью жизни (более 2-х лет) и группами пациентов с продолжительностью жизни менее 2-х лет, и касались клеток адаптивного и врожденного иммунитета, как эффекторных ($CD8^+$, $CD4^+$Т-клетки, NK-клетки), так и регуляторных (NKT-клетки, $CD8^+CD28^-$ и $CD4^+CD25^{high+}CD127^{low/neg}$ Т-клетки-супрессоры) популяций. Под влиянием терапии Ипилимумабом наиболее значительные изменения линейной структуры циркулирующих лимфоцитов также наблюдались у пациентов с продолжительностью жизни более 2-х лет.

Заключение. Проведенное исследование выявило связь исходного количества эффекторных и регуляторных популяций лимфоцитов периферической крови с продолжительностью жизни больных диссеминированной меланомой кожи, леченных Ипилимумабом.

Ключевые слова: *регуляторные Т-клетки, NK-клетки, NKT-клетки, эффекторные Т-клетки.*

Using of targeted drugs based on monoclonal antibodies directed against inhibitory receptors on T-cells (called «checkpoint of immunity») is a promising direction in immunotherapy of malignant tumors in our days. One of the first medicine of this group introduced in clinical practice is Ipilimumab (anti-CTLA-4).

The aim of the investigation is the study of the subpopulation structure of circulating lymphocytes of patients with metastatic melanoma in the process of Ipilimumab therapy and it's relationship with the clinical effect of the treatment.

Materials and methods. Immunophenotyping of circulating lymphocytes was assessed by multiparameter cytometric analysis using commercial monoclonal antibodies to surface antigens CD45, CD4, CD8, CD19, CD16, CD56, CD25, CD127, CD11b. The study included 120 patients with metastatic melanoma. Immunological tests were performed before and after 4 doses of Ipilimumab (3 mg/kg every 21 days).

Results. The study has identified the correlation of certain populations of peripheral blood lymphocytes with the life expectancy of patients treated with Ipilimumab. The main differences were observed between the group of patients with a maximum life expectancy (over 2 years) and groups of patients with life expectancy less than 2 years. Differences was shown on cells of adaptive and innate immunity, including effector cells ($CD8^+$, $CD4^+$T-cells, NK-cells) and regulatory cells (NKT-cells, $CD8^+CD28^-$ and $CD4^+CD25^+CD127$low/neg T-suppressor cells). Under the influence of Ipilimumab therapy the most significant changes in linear subpopulation structure of circulating lymphocytes was also observed in patients with life expectancy more than 2 years.

Conclusion. The study found the relationship of the initial amount of effector and regulatory populations of lymphocytes in the peripheral blood with a life expectancy of patients with metastatic melanoma treated with Ipilimumab.

Keywords: *regulatory T-cells, NK-cells, NKT-cells, effector T-cells.*

Введение

Использование в противоопухолевой терапии таргетных моноклональных антител, направленных против ингибиторных рецепторов Т-клеток, так называемых «контрольных точек иммунитета», основано на доказательстве существования спонтанного иммунного ответа на опухоль. У значительного числа пациентов с различными злокачественными новообразованиями, не получавших какого-либо иммунотерапевтического лечения, обнаруживаются клетки-эффекторы и антитела, специфические в отношении антигенов опухолевых клеток [1]. Множество проведенных исследований показало, что функциональное состояние иммунной системы и ее способность отвечать на проводимую противоопухолевую терапию во многих случаях определяет эффективность лечения и прогноз заболевания [2]. В настоящее время клинические исследования направлены на поиск прогностических и предиктивных иммунологических маркеров, которые могут помочь в разработке персонализированного лечения онкологических пациентов. Увеличивается число исследований, доказывающих прогностическое значение определенных популяций иммунокомпетентных клеток периферической крови больных различными формами злокачественных новообразований при различных видах терапии.

Одним из первых моноклональных антител, направленных против коингибиторных рецепторов Т-клеток и введенных в клиническую практику, является Ипилимумаб (анти-CTLA-4). К настоящему времени доказана клиническая эффективность терапии Ипилимумабом при меланоме [3]. Данный препарат разрешен в ряде стран для лечения генерализованной и метастатической меланомы и применяется как в виде монотерапии, так и в сочетании с химио-, радио- и вакцинотерапией, а также в комбинации с другими таргетными препаратами [4–6]. На сегодняшний день одной из важных задач иммуноонкологии является поиск биологических маркеров для выявления группы пациентов, лечение которых будет клинически эффективным.

Наиболее значимым показателем эффективности противоопухолевой терапии является продолжительность жизни пациентов. Поэтому важно определить взаимосвязь между количеством линейных, эффекторных и регуляторных популяций лимфоцитов периферической крови (ПК) пациентов с диссеминированной меланомой до и после терапии Ипилимумабом и продолжительностью жизни пациентов.

Цель исследования. Изучение субпопуляционного состава циркулирующих лимфоцитов больных диссеминированной меланомой кожи в процессе терапии Ипилимумабом. Определение связи с клинической эффективностью лечения.

Материалы и методы. Иммунологическое обследование проводилось до и после 4-х введений Ипилимумаба (3 мг/кг каждый 21 день). В исследование было включено 120 пациентов с диссеминированной меланомой кожи, 41 мужчина и 79 женщин. Период наблюдения составил 4 года. В качестве контрольных образцов использовали периферическую кровь (ПК) 47 практически здоровых доноров, медиана возраста

37,0 (25,5–51,5). В зависимости от общей выживаемости все больные были разделены на 4 группы. Первая группа – выживаемость менее 6 месяцев (n=28) медиана возраста 51,5 (32,5–59,0), Вторая группа – выживаемость от 6 месяцев до 1 года (n=40) медиана возраста 52,0 (38,0–59,5), Третья группа – выживаемость от 1 года до 2-х лет (n=32) медиана возраста (47,5 (36,0–59,2), четвертая группа – выживаемость более 2-х лет (n=20) медиана возраста 57,0 (36,5–61,2). Общая выживаемость в первой группе составила 3,9 (2,0–4,8) месяца, во второй группе – 8,5 (6,4–10,3) месяцев, в третьей группе – 15,2 (13,6–21,2) месяца, в четвертой группе – 32,8 (28,6–38,2).

Все пациенты дали информированное согласие на проведение иммунологического обследования.

Иммунофенотипирование циркулирующих лимфоцитов проводили методом многопараметрового цитофлюориметрического анализа на проточном цитометре FACSCalibur (BD Biosciences) с использованием коммерческих моноклональных антител (МКА), конъюгированных с FITC, PE, PE-Cy5, PC5 (BD Biosciences, Bekman Coulter) к поверхностным антигенам CD45, CD4, CD8, CD19, CD16, CD56, CD25, CD127, CD11b. В каждом образце накапливали и анализировали не менее 5000 событий в гейте $CD45^+/CD14^-$ лимфоцитов, количество клеток с фенотипом $CD45^+/CD14^-$ составляло не менее 95–97%. Для дискриминации неспецифического связывания использовали конъюгаты IgG1FITC/IgG2aPE, IgG1FITC/IgG2aPE/IgG2aPC5. Применяли Dotplot-анализ цитограмм с коммерческим программным обеспечением BD CellQuest PRO software (BD Biosciences), учитывали относительное число позитивных клеток (%).

Цитотоксический потенциал клеток-эффекторов изучали с использованием коммерческой тест-системы, содержащей моноклональные антитела к внутриклеточному белку перфорину (BD Biosciences). Для субпопуляционного анализа экспрессии внутриклеточных белков использовали метод одновременного окрашивания поверхностных антигенов в сочетании с окрашиванием внутриклеточных маркеров CD8/Perforin, CD16/Perforin.

Статистический анализ данных. Статистическую обработку результатов проводили с использованием программного обеспечения Sigma Plot 11.0 for Windows. Нормальность распределения показателей определяли с помощью критерия Шапиро-Уилка. Результаты представлены в виде медианы и интерквартильной широты (25-й и 75-й процентили) в случае распределения отличного от нормального, или среднего значения и стандартного отклонения $\bar{x}(s)$ при нормальном распределении показателей. Статистическую значимость различий между сравниваемыми группами оценивали по непараметрическому U-критерию Манна-Уитни и t-критерию Стьюдента для независимых групп и критерию Вилкокосона для зависимых групп. Различия между показателями считали статистически значимыми при $P \leq 0,05$ (95% ДИ).

Результаты. В зависимости от продолжительности жизни (ПЖ) все пациенты, включенные в исследование, были разделены на 4 группы. Группа 1 – пациенты с ПЖ менее 6 месяцев, группа 2 – ПЖ от 6 месяцев до 1 года, группа 3 – ПЖ от 1 года до 2-х лет, группа 4 – ПЖ более 2-х лет.

Определение линейной структуры основных популяций лимфоцитов периферической крови больных диссеминированной меланомой в процессе лечения Ипилимумабом

Сравнительное исследование состояния клеточного звена иммунитета выявило как сходство, так и различия в линейной структуре основных популяций лимфоцитов ПК между группами больных с различной ПЖ, как до начала терапии, так и через 3 месяца после лечения (12 неделя) Ипилимумабом.

Было обнаружено, что у больных всех четырех групп до лечения процент $CD3^+$ Т-лимфоцитов находился в пределах физиологической нормы и в группах 1, 2, и 3 после лечения не изменился. В то же время только у пациентов 4 группы с ПЖ более двух лет общее количество $CD3^+$ Т-клеток после лечения статистически значимо увеличилось и превысило исходное и контрольное значения. Процент $CD3^-CD19^+$ В-клеток до лечения в группах с ПЖ менее 6 месяцев и более 2 лет был ниже нормы. После лечения в группе с ПЖ менее 6 месяцев этот показатель повышался до контрольных значений, а в группе с ПЖ более 2 лет оставался на том же уровне, т.е. ниже нормы. В 2-х других группах до лечения он был в пределах нормы, а после лечения снижался до значений ниже контрольных. Количество $CD3^-CD16^+CD56^+$ NK-клеток у больных во всех группах до лечения было в пределах нормы. В то же время отмечалось различие во влиянии Ипилимумаба на количество этих клеток у больных разных групп. У пациентов с ПЖ менее 6 месяцев и ПЖ от 6 до 12 месяцев лечение не влияло на процент этих клеток (как до лечения, так и после он был в пределах нормы). А у пациентов с ПЖ от 1 до 2 лет (группа 3) и с ПЖ более 2-х лет (группа 4) под влиянием терапии Ипилимумабом процент NK-клеток снижался: в группе 3 до уровня ниже контрольного, в группе 4 до контрольных значений (таблицы 1–4). В норме уровень NK-клеток, экспрессирующих маркер CD8 ($CD3^-CD8^+$), не превышает 5–10%. В нашем исследовании только у пациентов с ПЖ более двух лет количество этих клеток статистически значимо уменьшалось до нормальных значений.

Исследование структуры Т-клеток периферической крови больных диссеминированной меланомой до и после лечения Ипилимумабом

Основными популяциями Т-клеток являются лимфоциты, экспрессирующие маркеры CD4 и CD8. Ис-

Таблица 1. Субпопуляционная структура лимфоцитов периферической крови больных меланомой с продолжительностью жизни менее 6 месяцев (группа 1)

Маркер	До лечения Медиана и квартили M(25%–75%) или $\bar{x}$(s)	12 неделя Медиана и квартили M(25%–75%) или $\bar{x}$(s)	Доноры Медиана и квартили M(25%–75%) или $\bar{x}$(s)	P
	2	3	1	
$CD3^+$	74,9 (69,1–80,3)	71,1 (59,1–75,5)	73,7 (69,4–80,0)	
$CD3^+CD4^+$	36,8 (24,6–46,7)	31,9 (20,5–45,5)	41,1 (36,4–49,7)	P1.3=0,038
$CD3^+CD8^+$	28,8 (23,9–38,0)	30,6 (24,2–38,3)	28,7 (24,3–31,9)	
$CD3^-CD8^+$	7,2 (4,3–10,9)	7,2 (4,0–10,5)	7,7 (5,6–11,2)	
$CD8^+$	39,1(9,4)	37,5 (6,8)	36,3 (7,2)	
$CD3^+$HLA-DR^+	9,2 (6,9–15,0)	10,7 (6,9–20,2)	5,2 (3,7–8,5)	P1.2<0,001; P1.3=0,003
$CD3^-CD16^+CD56^+$	13,3 (9,8–21,0)	14,0 (6,1–17,9)	16,0 (11,5–20,5)	
$CD3^+CD16^+CD56^+$	10,8 (7,9–17,8)	13,5 (10,0–20,0)	9,0 (4,9–13,1)	P1.2=0,017; P1.3=0,011
$CD3^-CD19^+$	3,25 (1,8–5,8)	4,8 (2,5–14,8)	5,1 (3,6–6,9)	P1.2=0,004
$CD8^+CD28^+$	5,4 (3,7–10,6)	5,5 (2,2–9,1)	7,7 (5,6–11,2)	P1.3=0,020
$CD8^+CD28^-$	12,6 (9,1–19,2)	15,7 (7,9–25,3)	10,9 (6,9–13,8)	
$CD8^+CD28^+$/ $CD8^+CD28^-$	0,4 (0,3–0,83)	0,4 (0,11–0,58)	0,71 (0,5–0,9)	P1.2=0,031; P1.3=0,003
$CD4^+CD25^+$	10,7 (8,4–15,4)	9,6 (2,1–14,7)	9,2 (6,48–12,5)	
$CD4^+CD25^{h+}CD127^{l/-}$	9,5 (3,2)	10,5 (4,0)	9,2 (2,5)	
CD4/CD8	0,96 (0,6–1,3)	0,75 (0,6–1,1)	1,19 (0,9–1,4)	P1.3=0,011
$CD16^+$Perforin$^+$	17,4 (12,2–26,5)	13,9 (7,7–25,6)	16,4 (12,35–21,7)	
Цитотоксический потенциал $CD16^+$ лф	91,8 (79,8–95,2)	92,0 (86,6–96,9)	91,4 (82,2–4,9)	
$CD8^+$Perforin$^+$	19,8 (7,3)	20,9 (10,0)	13,4 (5,7)	P1.2<0,001; P1.3=0,011
Цитотоксический потенциал $CD8^+$ лф	53,4 (36,8–65,9)	55,5 (39,0–66,8)	38,9 (28,4–46,5)	P1.2=0,001; P1.3=0,010

следование показало, что до лечения только у больных с максимальной ПЖ процент $CD3^+CD8^+$ Т-клеток был статистически значимо выше, чем в контроле, в то же время исходное количество $CD3^+CD4^+$ Т-лимфоцитов было снижено. После терапии Ипилимумабом процент $CD3^+CD8^+$ Т-клеток снизился до нормы, а процент $CD3^+CD4^+$ Т-лимфоцитов возрос до нормы и статистически значимо превысил исходное значение показателя (таблица 4). У пациентов с меньшей ПЖ (группы 1, 2 и 3) количество клеток этих двух популяций до лечения было в пределах нормы, и терапия Ипилимумабом у пациентов 2 и 3 групп не повлияла на величину этих показателей (таблицы 2 и 3). В то же время у больных с наименьшей продолжительностью жизни количество $CD3^+CD4^+$ Т-клеток после лечения снизилось (таблица 1). Исходное количество $CD8^+CD28^+$ лимфоцитов у больных группы 2 было статистически значимо ниже по сравнению с группой контроля, в то время как в группах 1, 3 и 4 число этих клеток не отличалось от нормы. После лечения количество этих лимфоцитов практически не изменялось только у пациентов с ПЖ более 1 года (группы 3 и 4) (табл.1–4).

Одним из важных иммунологических показателей, указывающих на состояние иммунной системы, является величина соотношения CD4/CD8 лимфоцитов (иммунорегуляторный индекс – ИРИ) [7–9]. Изменения величины ИРИ в процессе лечения Ипилимумабом наблюдалось только у больных с минимальной и максимальной ПЖ (таблицы 1 и 4), однако они имели разнонаправленный характер. Так у больных 1 группы снижение на фоне лечения количества $CD3^+CD4^+$ клеток при нормальном содержании $CD8^+$ привело к статистически значимому снижению ИРИ. В то же время у пациентов с ПЖ более 2-х лет под влиянием лечения исходно сниженный показатель статистически значимо повышался за счет увеличения популяции $CD3^+CD4^+$ клеток и снижения количества $CD8^+$ лимфоцитов. У больных 2 и 3 групп и до и после лечения ИРИ был в пределах нормы. Следует отметить, что субпопуляция лимфоцитов, экспрессирующих маркер CD8, является фенотипически и функционально гетерогенной и может включать в свой состав как $CD3^+CD8^+$ Т-лимфоциты, так и NK-клетки, экспрессирующие маркер CD8 ($CD3^-CD8^+$) [10]. У всех пациентов, независимо от ПЖ, до и после лечения отмечалось статистически значимое повышение процента активированных Т-лимфоцитов с фенотипом $CD3^+$HLA-DR^+ по сравнению с контролем. До лечения наибольшее повышение показателя наблюдалось у пациентов с максимальной ПЖ.

Таблица 2. Субпопуляционная структура лимфоцитов периферической крови больных меланомой с продолжительностью жизни от 6 месяцев до 1 года (группа 2)

Маркер	До лечения Медиана и квартили M(25%–75%) или $\bar{x}$(s)	12 неделя Медиана и квартили M(25%–75%) или $\bar{x}$(s)	Доноры Медиана и квартили M(25%–75%) или $\bar{x}$(s)	P
	2	3	1	
$CD3^+$	73,7 (65,3–80,5)	72,0 (68,1–82,4)	73,7 (69,4–80,0)	
$CD3^+CD4^+$	37,1 (30,37-4,3)	39,4 (29,0–46,8)	41,1 (36,4–49,7)	
$CD3^+CD8^+$	29,3 (24,7–36,9)	28,0 (20,5–38,8)	28,7 (24,3–31,9)	
$CD3^-CD8^+$	8,1 (5,1–12,8)	8,2 (4,8–14,3)	7,7 (5,6–11,2)	
$CD8^+$	40,8 (31,0–46,9)	40,8 (29,6–48,6)	36,1 (30,6–41,7)	
$CD3^+HLA^-DR^+$	10,4 (5,9–16,0)	12,8 (9,8–16,7)	5,2 (3,7–8,5)	P1.2<0,001; P1.3=<0,001
$CD3^-CD16^+CD56^+$	14,9 (10,5–2,37)	13,5 (7,9–22,3)	16,0 (11,5–20,5)	
$CD3^+CD16^+CD56^+$	10,9 (7,3–20,0)	13,5 (6,7–19,6)	9,0 (4,9–13,1)	P1.2=0,017; P1.3=0,009
$CD3^-CD19^+$	4,4 (2,6–6,7)	3,3 (1,5–5,5)	5,1 (3,6–6,9)	P1.3=0,004
$CD8^+CD28^+$	5,0 (3,3–8,0)	5,8 (3,4–12,3)	7,7 (5,6–11,2)	P1.2=0,006
$CD8^+CD28^-$	14,0 (8,9–21,6)	14,5 (8,9–19,8)	10,9 (6,9–13,8)	
$CD8^+CD28^+$/ $CD8^+CD28^-$	0,36 (0,2–0,75)	0,4 (0,17–1,0)	0,71 (0,5–0,97)	P1.2 =<0,001
$CD4^+CD25^+$	8,2 (5,3–13,2)	9,2 (4,8–15,3)	9,2 (6,5–12,5)	
$CD4^+CD25h^+CD127l/^-$	9,3 (7,47–10,87)	10,3 (7,7–12,2)	9,4 (7,4–10,6)	
CD4/CD8	0,96 (0,59–1,4)	1,1 (0,6–1,3)	1,19 (0,9–1,4)	
$CD16^+Perforin^+$	16,0 (11,3–24,0)	16,0 (12,4–21,9)	16,4 (12,3–1,7)	
Цитотоксический потенциал $CD16^+$ лф	92,1 (83,0–94,8)	90,3 (85,0–94,2)	91,4 (82,2–94,9)	
$CD8^+Perforin^+$	17,6 (11,2–26,6)	18,5 (14,0–22,2)	12,4 (9,1–17,6)	P1.2=0,009; P1.3=0,005
Цитотоксический потенциал $CD8^+$ лф	56,0 (37,1–63,5)	56,5 (43,4–69,5)	38,9 (28,4–46,5)	P1.2=<0,001; P1.3=<0,001

Исследование функциональной активности клеток-эффекторов периферической крови больных диссеминированной меланомой до и после лечения Ипилимумабом

Одним из основных путей реализации лимфоцитами цитотоксической функции является экзоцитоз литических гранул – перфорина и гранзимов.

В работе были исследованы основные субпопуляции эффекторных лимфоцитов, содержащих перфорин – $CD45^+CD8^+Perforin^+$ Т-лимфоциты и $CD45^+CD16^+Perforin^+$ NK клетки. При оценке содержания перфорина в $CD16^+$ и $CD8^+$ лимфоцитах было установлено, что количество $CD45^+CD8^+Perforin^+$ лимфоцитов и их цитотоксический потенциал статистически значимо превышал показатели доноров в 1, 2 и 4 группах. После лечения содержание перфорина в $CD8^+$ лимфоцитах статистически значимо снижалось и доходило до нормальных значений только в группе с ПЖ более 2-х лет. В 1 и 2 группах и после лечения показатель превышал контрольные значения. В то же время каких-либо различий в количестве $CD16^+Perforin^+$ лимфоцитов между группами и до и после лечения не наблюдалось. Все показатели были в пределах нормы (таблицы 1, 2, 3, 4).

Изучение регуляторных популяций лимфоцитов ($CD3^+CD16^+CD56^+$ NKT-клеток, регуляторных $CD4^+CD25^{high}CD127^{low/neg}$ Т-клеток и $CD8+CD28^-$ Т-лимфоцитов) периферической крови больных диссеминированной меланомой до и после лечения Ипилимумабом

Полученные результаты показали, что у пациентов с ПЖ менее 6 месяцев и с ПЖ от 6 до 12 месяцев количество $CD3^+CD16^+CD56^+$ NKT-клеток было повышено и до и после лечения. У пациентов с ПЖ от 12 до 24 месяцев повышенное до лечения по сравнению с контролем количество этих клеток снижалось до нормы. В то же время у больных с ПЖ более 2-х лет количество NKT-клеток было в пределах нормы и до и после лечения.

Количество регуляторных Т-клеток с фенотипом $CD8^+CD28^-$ до лечения у больных 1, 2, 3 групп было в пределах нормы, а у больных в группе 4 статистически значимо выше нормы. После лечения изменения этого показателя наблюдались только у пациентов групп 3 и 4, однако оно носило разнонаправленный характер: в то время как в группе 3 показатель превысил норму, в группе 4 он статистически значимо снизился по сравнению с исходным значением до контрольного уровня. Высокоинформативным является определение величины соотношения $CD8^+CD28^+/CD8^+CD28$.

Таблица 3. Субпопуляционная структура лимфоцитов периферической крови больных меланомой с продолжительностью жизни от 1 года до 2-х лет (группа 3)

Маркер	До лечения Медиана и квартили M(25%–75%) или $\bar{x}$(s)	12 неделя Медиана и квартили M(25%–75%) или $\bar{x}$(s)	Доноры Медиана и квартили M(25%–75%) или $\bar{x}$(s)	P
	2	3	1	
$CD3^+$	77,3 (66,7–83,8)	79,4 (71,5–86,5)	73,7 (69,4-80,0)	
$CD3^+CD4^+$	38,6 (26,6-48,8)	42,2 (29,3–50,8)	41,1 (36,4–49,7)	
$CD3^+CD8^+$	30,7 (26,1–37,9)	30,4 (24,6–37,3)	28,7 (24,3–31,9)	
$CD3^-CD8^+$	6,8 (3,9–10,3)	6,5 (3,8–9,5)	7,7 (5,6–11,2)	
$CD8^+$	40,5 (10,1)	37,1 (9,9)	36,3 (7,2)	
$CD3^+HLA^-DR^+$	10,2 (5,3–15,4)	8,8 (5,7–18,2)	5,2 (3,7–8,5)	P1.2=0,002; P1.3=0,003
$CD3^-CD16^+CD56^+$	12,1 (8,1–21,5)	9,3 (7,5–17,9)	16,0 (11,5–20,5)	P1.3=0,029
$CD3^+CD16^+CD56^+$	10,8 (7,9–16,7)	10,3 (5,3–15,4)	9,0 (4,9–13,1)	P1.2=0,038
$CD3^-CD19^+$	4,8 (2,7–7,8)	3,0 (2,1–6,3)	5,1 (3,6–6,9)	P1.3=0,016
$CD8^+CD28^+$	6,3 (2,9–12,7)	6,6 (3,7–11,7)	7,7 (5,6–11,2)	
$CD8^+CD28^-$	12,3 (8,1–18,4)	14,9 (10,9–23,6)	10,9 (6,9–13,8)	P1.3=0,037
$CD8^+CD28^+$/ $CD8^+CD28^-$	0,57 (0,27–0,91)	0,52 (0,3–0,7)	0,71 (0,5–0,9)	P1.3=0,026
$CD4^+CD25^+$	13,0 (7,9–18,4)	12,1 (5,5–16,8)	9,2 (6,5–12,5)	P1.2=0,049
$CD4^+CD25h^+CD127l/^-$	9,0 (7,3–11,2)	10,7 (9,4–13,8)	9,4 (7,4–10,6)	P1.3=0,004; P2.3=0,010
CD4/CD8	0,97 (0,6–1,5)	1,0 (0,82–1,4)	1,19 (0,9–1,4)	
$CD16^+Perforin^+$	15,2 (9,2–20,4)	12,9 (7,3–23,6)	16,4 (12,3–21,7)	
Цитотоксический потенциал $CD16^+$ лф	90,9 (78,0–94,9)	91,7 (90,4–95,2)	91,4 (82,2–94,9)	
$CD8^+Perforin^+$	11,9 (8,4–17,6)	15,9 (8,4–22,2)	12,4 (9,1–17,6)	
Цитотоксический потенциал $CD8^+$ лф	39,5 (24,2–52,9)	49,1 (27,2–63,4)	38,9 (28,4–46,5)	

До лечения величина соотношения $CD8^+CD28^+$/ $CD8^+CD28^-$ клеток была статистически значимо ниже значения этого показателя в контроле у больных 1, 2 и 4 групп, а в группе 3 была в пределах нормы. При этом только у пациентов с ПЖ более 2-х лет (4 группа) величина этого показателя на фоне терапии Ипилимумабом статистически значимо повышалась по сравнению с исходным значением. В группе 1 после лечения этот показатель по-прежнему был ниже нормы, в группе 2 не отличался от нормы, а в группе 3 стал ниже нормы (таблицы 1–4).

При анализе содержания регуляторных Т-клеток с фенотипом $CD4^+CD25^{high}CD127^{low/neg}$ у больных 1, 2 и 4 групп не было выявлено статистически значимых различий по сравнению с группой контроля ни до, ни после лечения. Только в группе пациентов с ПЖ от 1 до 2 лет (группа 3) после лечения наблюдалось статистически значимое повышение количества этих регуляторных Т-клеток. При этом процент $CD4^+CD25^+$ до лечения превышавший нормальный показатель, после лечения снижался до нормы (таблица 3). При изучении величины этого показателя у индивидуальных больных было выявлено, что в 1-й группе 56,5% больных имели до лечения сниженный уровень регуляторных Т-клеток с фенотипом $CD4^+CD25^{high}CD127^{low/neg}$, и только у 43,5% их количество было повышено. В группах 2 и 3 повышенный уровень этих клеток до лечения был выявлен у 50% больных. В группе пациентов с ПЖ более 2-х лет у 68,7% регистрировалось повышенное число этих клеток, которое составило от 9,9% до 19,6%.

Обсуждение

CTLA-4 (CD152) является одной из важнейших ингибиторных молекул, передающих сигнал, подавляющий активацию Т-клеток. Передача сигнала с CTLA-4 приводит к повышению активационного порога Т-клеток, уменьшению продукции IL-2, развитию периферической толерантности. Хроническая стимуляция опухолевыми антигенами приводит к устойчивой экспрессии CTLA-4 на Т-клетках. Ипилимумаб блокирует связывание CTLA-4 с соответствующими лигандами, что обеспечивает усиление Т-клеточного иммунного ответа [11, 12]. По данным различных авторов, Ипилимумаб достоверно увеличивает общую выживаемость пациентов с генерализованной меланомой [13, 14].

Наиболее значимым показателем клинической эффективности противоопухолевой терапии является продолжительность жизни пациентов. Поэтому в настоящем исследовании было предпринято определение связи исходного количества основных популяций лимфоцитов ПК с ПЖ больных метастатической меланомой, получавших лечение Ипилимумабом, а также влияние терапии на изученные показатели клеточного иммунитета. При сравнительном иммунофенотипировании лимфоцитов больных четырех

Таблица 4. Субпопуляционная структура лимфоцитов периферической крови больных с продолжительностью жизни более 2-х лет (группа 4)

Маркер	До лечения Медиана и квартили M (25%–75%) или $\bar{x}$(s)	12 неделя Медиана и квартили M (25%–75%) или $\bar{x}$(s)	Доноры Медиана и квартили M (25%–75%) или $\bar{x}$(s)	P
	2	3	1	
$CD3^+$	70,4 (10,4)	79,3 (8,1)	74,5 (7,1)	P1.3=0,023; P2.3=<0,001
$CD3^+CD4^+$	36,3 (9,0)	46,2 (10,8)	41,9 (8,0)	P1.2=0,017; P2.3=<0,001
$CD3^+CD8^+$	32,1(7,0)	31,0 (7,1)	28,1 (5,5)	P1.2=0,017
$CD3^-CD8^+$	10,0 (6,4)	6,3 (4,2)	8,1 (3,9)	P2.3=0,013
$CD8^+$	42,2 (6,2)	37,3 (8,1)	36,3 (7,2)	P1.2=0,003; P2.3=0,038
$CD3^+HLA^-DR^+$	15,0 (9,1–19,8)	12,2 (9,5–20,1)	5,2 (3,7–8,5)	P1.2=<0,00; P1.3=<0,001
$CD3^-CD16^+CD56^+$	17,5 (10,9–28,4)	12,8 (6,9–18,7)	16,0 (11,5–20,5)	P2.3=0,001
$CD3^+CD16^+CD56^+$	9,9 (7,0–12,9)	10,5 (7,0–17,1)	9,0 (4,9–13,1)	
$CD3^-CD19^+$	3,0 (1,5–4,9)	3,3 (1,6–5,0)	5,1 (3,6–6,9)	P1.2=<0,001 P1.3=0,010
$CD8^+CD28^+$	4,5 (3,0–11,8)	6,0 (3,0–10,1)	7,7 (5,6–11,2)	
$CD8^+CD28^-$	17,2 (12,0–29,5)	10,9 (5,2–12,9)	10,9 (6,9–13,8)	P1.2=0,004; P2.3=0,004
$CD8^+CD28^+$/ $CD8^+CD28^-$	0,29 (0,2–0,5)	0,6 (0,3–1,4)	0,71 (0,5–0,9)	P1.2=<0,001 P2.3=0,015
$CD4^+CD25^+$	12,8 (6,6–12,5)	11,3 (9,2–16,5)	9,2 (6,5–12,5)	
$CD4^+CD25h^+CD127l/^-$	10,6 (8,8–12,4)	10,7 (6,3–13,4)	9,4 (7,37–10,6)	
CD4/CD8	22,0 (11,8–22,8)	16,7 (6,9 –25,1)	16,4 (12,3–21,7)	
$CD16^+Perforin^+$	0,83 (0,6–1,1)	1,19 (0,9–1,7)	1,19 (0,9–1,4)	P1.2=0,005; P2.3=<0,001
Цитотоксический потенциал $CD16^+$ лф	94,6 (86,9–95,9)	90,7 (80,4–94,1)	91,4 (82,2–94,9)	
$CD8^+Perforin^+$	21,7 (10,4)	17,5 (10,0)	13,4 (5,7)	P2.3=0,021; P1.2=0,001;
Цитотоксический потенциал $CD8^+$ лф	50,2 (38,1–73,6)	46,4 (35,0–65,5)	38,9 (28,4–46,5)	P1.2=0,006

групп пациентов с диссеминированной меланомой, включенных в исследование, были обнаружены как сходство, так и различия в количественном составе лимфоцитов ПК как до, так и после лечения в зависимости от продолжительности жизни пациентов. Наиболее значительные отличия показателей по сравнению с пациентами остальных групп наблюдались у больных с максимальной ПЖ (более 2 лет) и касались основных популяций адаптивного и врожденного иммунитета. Только у больных с ПЖ более двух лет наблюдалось:

– повышение количества $CD3^+$ Т-клеток, сниженного до лечения, после терапии Ипилимумабом, (в остальных группах этот показатель до лечения был в пределах нормы и не изменялся под влиянием терапии);

– повышенное до лечения количество $CD3^+CD8^+$ Т-лимфоцитов, которое под влиянием терапии Ипилимумабом снижалось до нормы (в остальных группах до лечения этот показатель был в пределах нормы и не изменялся под влиянием терапии);

– снижение исходно повышенного процента $CD8^+$ лимфоцитов после терапии до нормы, главным образом за счет снижения количества NK-клеток, экспрессирующих маркер CD8, и в меньшей степени вследствие снижения процента $CD3^+CD8^+$ Т-клеток (в остальных группах до лечения показатель был в пределах нормы и не изменялся под влиянием терапии);

– увеличение числа $CD3^+CD4^+$ Т-лимфоцитов в процессе лечения Ипилимумабом (в остальных группах этот показатель до лечения был в пределах нормы, а после лечения не изменялся, или снижался как в группе пациентов с ПЖ менее 6 месяцев);

– повышение величины соотношения CD4/CD8 после терапии Ипилимумабом, до лечения сниженной (в остальных группах этот показатель до лечения был в пределах нормы и после лечения или не изменялся, или снижался как в группе пациентов с ПЖ менее 6 месяцев);

– нормальное количество NKT- клеток – как до, так и после лечения (у всех пациентов с ПЖ менее двух лет до лечения этот показатель был выше нормы).

$CD3^+CD8^+$ Т-клетки являются основными клетками-эффекторами адаптивного противоопухолевого

иммунитета. Повышение их количества в опухолевом микроокружении и периферической крови во многих случаях коррелирует с благоприятным прогнозом заболевания [15]. В данном исследовании исходное повышенное количество $CD8^+$ и $CD3^+CD8^+$ Т-клеток отмечалось только у пациентов с ПЖ более 2-х лет, что указывает на положительное значение повышения числа этих клеток до лечения при терапии Ипилимумабом больных меланомой. Увеличение процента $CD8^+$ лимфоцитов в группе 4 до лечения, возможно, было связано с повышением количества не только Т-клеток, но и NK-клеток, достаточное число которых экспрессирует маркер CD8.

Важную роль в противоопухолевом иммунитете играют и $CD3^+CD4^+$ Т-лимфоциты [16], и повышение их числа под влиянием терапии Ипилимумабом только у больных с максимальной продолжительностью жизни, по-видимому, имеет благоприятное прогностическое значение. Важно отметить, что в группе с минимальной продолжительностью жизни после лечения наблюдалось снижение количества $CD3^+CD4^+$ Т-лимфоцитов.

В настоящее время известно несколько систем реализации лимфоцитами цитотоксической функции. Одним из основных путей является экзоцитоз литических гранул – перфорина и гранзимов. При взаимодействии клетки-эффектора с клеткой-мишенью происходит высвобождение перфорина, который, встраиваясь в мембрану клетки-мишени, полимеризуется в присутствии ионов кальция, образуя большие трансмембранные поры, вызывая тем самым осмотический «взрыв» и лизис клетки. Через эти поры в клетку приникают гранзимы, довершающие разрушение клетки, опосредуя деградацию ДНК клетки-мишени путем активации каспазы 3. Действие тандема этих молекул необратимо [17–19]. Полученные результаты показали, что количество $CD45^+CD8^+Perforin^+$ лимфоцитов и их цитотоксический потенциал до лечения превышали контрольные значения в 1, 2 и 4 группах. Важно отметить, что только в группе пациентов с ПЖ более 2-х лет содержание перфорина в $CD8^+$ лимфоцитах после лечения статистически значимо снижалось и доходило до нормальных значений. Ранее было показано, что наличие высокого содержания перфорин-позитивных клеток в структуре $CD45^+CD8^+$ Т-лимфоцитов можно рассматривать как фактор неблагоприятного прогноза основного заболевания [20, 21].

В настоящее время в клинических исследованиях значительное внимание уделяется NK-клеткам, которые являются главными эффекторными лимфоцитами врожденного иммунитета. Они обеспечивают защиту от вирусных инфекций и некоторых других патогенов на ранних этапах иммунного ответа и участвуют в контроле опухолевого роста и метастазирования [22]. У пациентов с ПЖ более 12 месяцев (3 и 4 группы) под влиянием терапии количество NK-клеток снижалось. Снижение этого показателя у пациентов с ПЖ более 2 лет было значительно более выражено, и только у них сочеталось с повышением количества Т-клеток. По всей вероятности, увеличение количества $CD3^+$ Т-лимфоцитов в условиях снижения числа NK-клеток носит компенсаторный характер и играет определенную роль в противоопухолевой защите или, возможно, это связано с тем, что основной мишенью Ипилимумаба являются Т-клетки. В группах с ПЖ менее 1 года число NK-клеток оставалось на одном уровне, как до лечения, так и после. Различия в количестве $CD16^+Perforin^+$ лимфоцитов, возможно, не были выявлены в связи с тем, что эта популяция включает в себя и NK- и NKT-клетки.

Была обнаружена специфика характера изменений количества В-клеток в зависимости от ПЖ. Во всех группах с продолжительностью жизни от 6 месяцев до двух лет процент В-клеток до лечения был в пределах нормы и снижался только после лечения (группы 2, 3). В группе с ПЖ менее 6 месяцев количество этих клеток, сниженное до лечения, повышалось до нормы. Только у пациентов с максимальной ПЖ показатель был ниже нормы и до и после лечения. В последние годы накапливаются данные о существовании регуляторной популяции В-клеток, которая вносит значительный вклад в патогенез аутоиммунных и неопластических заболеваний [23]. Мы обнаружили, что снижение количества В-клеток ПК как до, так и после лечения ассоциировалось с максимальной ПЖ пациентов с диссеминированной меланомой. Какую роль играют в данном случае В-клетки, не ясно, но повышение их количества после лечения только у больных с наименьшей продолжительностью жизни может указывать на его неблагоприятное значение.

Важным активационным маркером является HLA-DR. Экспрессия этого маркера повышается на Т-клетках при различных процессах, характеризующихся хроническим воспалением: инфекционных и аутоиммунных заболеваниях, а также при многих злокачественных опухолях. Обнаруженное нами повышение этого показателя у больных меланомой согласуется с данными других исследований [24, 25].

Наиболее интересными оказались результаты изучения динамики уровня регуляторных/супрессорных лимфоцитов. С функционированием популяций регуляторных лимфоцитов связывают ускользание опухоли от иммунологического надзора и низкую эффективность противоопухолевой иммунотерапии. В подавлении противоопухолевого иммунитета участвуют регуляторные Т-клетки с фенотипом $CD4^+CD25^{high+}CD27^{low/neg}$ (Т-рег), $CD3^+CD16^+CD56^+$ NKT-клетки и регуляторные $CD8^+CD28^-$Т-лимфоциты. Согласно современным представлениям, популяции этих клеток имеют прогностическое значение у онкологических больных.

NKT-клетки играют важную роль в регуляции иммунного ответа при различных патологических

состояниях и могут, как стимулировать, так и подавлять противоопухолевый иммунный ответ [26, 27]. Ранее в исследованиях нашей лаборатории было продемонстрировано неблагоприятное прогностическое значение $CD3^+CD16^+CD56^+$ NKT-клеток у больных генерализованной меланомой, получавших лечение дендритноклеточной вакциной [28]. Повышенное количество NKT-клеток у больных меланомой, получавших лечение Ипилимумабом, до и после лечения, возможно, является неблагоприятным фактором, т. к. наблюдалось, главным образом, в группах с меньшей ПЖ. В то же время в группе 3 количество этих клеток, будучи повышенным до лечения, после лечения снижалось до нормы, а в группе 4 было в пределах нормы до и после лечения.

Наиболее значительные изменения процента $CD8^+CD28^-$ Т-клеток были характерны только для больных с более высокой ПЖ (группы 3 и 4), но они носили разнонаправленный характер. У пациентов с ПЖ более 2-х лет количество $CD8^+CD28^-$ Т-клеток до лечения было выше нормы, а после лечения оно статистически значимо снижалось до нормы. В остальных группах оно или оставалось в пределах нормы в оба момента исследования, или превышало норму, как у пациентов в группе 3. По данным различных авторов, $CD8^+CD28^-$ Т-клетки являются гетерогенной популяцией и включают в свой состав как клетки-эффекторы, так и клетки-супрессоры. При этом у онкологических больных они могут проявлять главным образом супрессорную функцию. G. Filaci с соавторами, исследуя опухолевые ткани, лимфоузлы и периферическую кровь больных различными формами злокачественных опухолей, обнаружили, что только у онкологических больных $CD8^+CD28^-$ Т-клетки периферической крови проявляли супрессорную активность (в отличие от $CD8^+CD28^-$ Т-клеток здоровых доноров, не обладавших супрессорной активностью) [29]. По данным различных авторов, $CD8^+CD28^-$ Т-клетки играют отрицательную роль у онкологических больных и могут служить неблагоприятным прогностическим признаком, что нужно учитывать в процессе лечения [30, 31]. В данном исследовании повышение уровня этой супрессорной популяции до лечения наблюдалось только у пациентов с максимальной продолжительностью жизни, что может указывать на реакцию супрессорного звена иммунитета на эффективный иммунный ответ организма. В то же время снижение количества этих клеток после лечения может иметь благоприятное значение.

Актуальной задачей является изучение регуляторных Т-клеток с фенотипом $CD4^+CD25^{high+}CD127^{low/neg}$ у больных, получающих таргетное лечение Ипилимумабом, т. к. данная популяция, как и эффекторные Т-клетки, также является мишенью для воздействия данного препарата [32]. Изменения количества клеток данной регуляторной популяции под влиянием терапии Ипилимумабом наблюдались только в группе пациентов с ПЖ 1-2 года. После лечения количество Т-рег статистически значимо повышалось на фоне снижения процента $CD4^+CD25^+$ Т-лимфоцитов, которое, таким образом, было связано, скорее всего, со снижением количества не регуляторных активированных Т-клеток. Причины изменений процента Т-рег клеток только в группе 3 не ясны. Следует отметить, что при определении этого показателя у индивидуальных больных, наиболее часто повышенный уровень регуляторных $CD4^+CD25^{high+}CD127^{low/neg}$ Т-клеток до лечения отмечался у пациентов с ПЖ более 2-х лет и максимальная ПЖ может быть обусловлена в частности наличием клеток-мишеней таргетной иммунотерапии Ипилимумабом.

Заключение

Проведенное исследование выявило связь исходного количества эффекторных и регуляторных популяций лимфоцитов периферической крови с продолжительностью жизни больных генерализованной меланомой кожи, леченных Ипилимумабом. Основные различия в исходной величине показателей наблюдались между группой с максимальной продолжительностью жизни (более 2-х лет) и группами пациентов с ПЖ менее 2 лет. Наиболее значительные изменения линейной структуры лимфоцитов ПК под влиянием терапии Ипилимумабом также наблюдались у пациентов с ПЖ более 2-х лет, что указывает на сохранение функциональной способности иммунной системы у данной группы больных отвечать на проводимое лечение. Результаты, полученные при исследовании субпопуляционного состава лимфоцитов ПК пациентов с генерализованной меланомой, указывают на четкую связь исходного состояния Т-клеточного звена иммунитета ($CD4^+$ и $CD8^+$) и характера его изменений с эффективностью терапии Ипилимумабом. Это также демонстрирует специфику взаимосвязи других популяций лимфоцитов, изученных нами, включая популяции регуляторных Т- и NKT-клеток, с показателями общей выживаемости. Таким образом, полученные нами данные указывают на необходимость разработки алгоритма исследования состояния иммунитета у онкологических пациентов с различными злокачественными новообразованиями для определения наиболее значимых прогностических и предиктивных маркеров, которые помогут обосновать целесообразность назначения иммунотерапевтического лечения в каждом конкретном случае и послужат основой для проведения персонализированного лечения онкологических больных.

Исследование выполнено при поддержке независимого исследовательского гранта компании «Бристол-Майерс Сквибб».

Список литературы

1. *Swann J.B., Smyth M.J.* Immune surveillance of tumors // Journal of Clinical Investigation. – 2007 – Vol. 117, № 5. – P. 1137–1146.

2. *Galluzzi L., Buqué A., Kepp O. et al.* Immunological effects of conventional chemotherapy and targeted anticancer agents // Cancer Cell. – 2015. – Vol. 28. – № 6. – P. 690–714.

3. *Wolchok J.D., Thomas L., Bondarenko I.N. et al.* Phase III randomized study of ipilimumab (IPI) plus dacarbazine (DTIC) versus DTIC alone as first line treatment in patients with unresectable stage III or IV melanoma // Journal of Clinical Oncology. – 2011. – Vol. 29. – № 5. – supl.

4. *Silk A.W., Bassetti M.F., West B.T. et al.* Ipilimumab and radiation therapy for melanoma brain metastases // Cancer Medicine. – 2013. – № 2. – P. 899–906.

5. *Weber J., Hamid O., Amin A. et al.* Randomized phase I pharmacokinetic study of ipilimumab with or without one of two different chemotherapy regimens in patients with untreated advanced melanoma // Cancer Immunity. – 2013. – Vol. 13. – № 7.

6. *Wolchok J.D., Kluger H., Callahan M.K. et al.* Nivolumab plus ipilimumab in advanced melanoma // New England Journal of Medicine – 2013. – Vol. 369. – № 2. – P. 122–133.

7. *Фрейдлин И.С.* Как читать иммунограмму // Соросовский Образовательный Журнал. – 1997. – № 7. – С. 25–31.

8. *Yu X., Fournier S., Allison J.P. et al.* The role of B7 costimulation in CD4/CD8 T cell homeostasis // Journal of Immunology. – 2000. – Vol. 164. – № 7. – P. 3543–3553.

9. *Hernberg M., Muhonen T., Pyrhonen S.* Can the $CD4^+/CD8^+$ ratio predict the outcome of interferon-a therapy for renal cell carcinoma? // Annals of Oncology – 1997. – Vol. 8. – № 1. – P. 71–77.

10. *Ibegbu C., Brodie-Hill A., Kourtis A.P. et al.* Use of human CD3 monoclonal antibody for accurate CD4+ and CD8+ lymphocyte determinations in macaques: phenotypic characterization of the CD3-CD8+ cell subset // Journal of Medical Primatology. – 2001. – Vol. 30. – № 6. – P. 291–298.

11. *Grosso J.F., Jure-Kunkel M.N.* CTLA-4 blockade in tumor models: an overview of preclinical and translational research // Cancer Immunity. – 2013. – Vol. 13 – № 5.

12. *Ji R.R., Chasalow S.D, Wang L. et al.* An immune-active tumor microenvironment favors clinical response to ipilimumab // Cancer Immunology, immunotherapy. – 2012. – Vol. 61. – № 7. – P. 1019–1031.

13. *Hodi F.S., O'Day S.J., McDermott D.F. et al.* Improved survival with ipilimumab in patients with metastatic melanoma // New England Journal of Medicine. – 2010. – Vol. 36. – № 8. – P. 711–723.

14. *Wolchok J.D., Hodi F.S., Weber J.S. et al.* Development of ipilimumab: a novel immunotherapeutic approach for the treatment of advanced melanoma // Annals of the New York Academy of Sciences. – 2013. – № 1291. – P. 1–13.

15. *Senovilla L., Vacchelli E., Galon J. et al.* Trial watch: Prognostic and predictive value of the immune infiltrate in cancer // Oncoimmunology. – 2012. – Vol. 1. – № 8. – P. 1323–1343.

16. *Gerloni M., Zanetti M.* CD4 T cells in tumor immunity // Springer Seminars Immunopathology. – 2005. – Vol. 27. – № 1. – P. 37–48.

17. *Кадагидзе З.Г. и др.* Субпопуляции Granzyme-B+- лимфоцитов у больных меланомой при вакцинотерапии / З.Г. Кадагидзе, А.А. Борунова, Г.З. Чкадуа и др. // Иммунология. – 2008. – № 2 – С. 87–94.

18. *Law R.H., Lukoyanova N., Voskoboinik I. et al.* The structural basis for membrane binding and pore formation by lymphocyte perforin // Nature – 2010 – Vol. 468. – № 7322. – P. 447–451.

19. *Rousalova I., Krepela E.* Granzyme B-induced apoptosis in cancer cells and its regulation // International Journal of Oncology. – 2010. – Vol. 37. – № 6. – P. 1361–1378.

20. *Борунова А.А. и др.* Перфориновый потенциал эффекторных клеток у онкологических больных / А.А. Борунова, Г.З. Чкадуа, Т.Н. Заботина и др. // Вестник ГУ РОНЦ им. Н.Н. Блохина РАМН. – 2005. – № 3–4 – С. 3–4.

21. *Борунова А.А. и др.* Перфорин-опосредованная цитотоксичность лимфоцитов / А.А. Борунова, Г.З. Чкадуа, Т.Н. Заботина и др. // Медицинская иммунология. – 2005. – Т. 7. – № 2–3. – С. 273.

22. *Moretta L., Pietra G., Montaldo E. et al.* Human NK cells: from surface receptors to the therapy of leukemias and solid tumors // Frontiers in Immunology. – 2014. – Vol. 5. – № 5. – P. 87.

23. *Zhang Y., Gallastegui N., Rosenblatt J.D.* Regulatory B cells in anti-tumor immunity // International Journal of Immunology. – 2015. – Vol. 27. – № 10. – P. 521–530.

24. *Váróczy L., Gergely L., Miltényi Z. et al.* Can CD3+/HLA-DR+ activated T cells predict the prognosis of non-Hodgkin's lymphoma patients? // Immunology Letters. – 2005. – Vol. 97. – № 1. – P. 155–157.

25. *Rodríguez A.C., García-Piñeres A.J., Hildesheim A. et al.* Alterations of T-cell surface markers in older women with persistent human papillomavirus infection // International Journal of Cancer. – 2011. – Vol. 128. – № 3. – P. 597–607.

26. *Subleski J.J., Jiang Q., Weiss J.M. et al.* The split personality of NKT cells in malignancy, autoimmune and allergic disorders // Immunotherapy. – 2011. – Vol. 3. – № 10. – P. 1167–1184.

27. *Terabe M., Berzofsky J.A.* The role of NKT cells in tumor immunity // Advances in Cancer Research. – 2008. – Vol. 101. – P. 277–348.

28. *Кадагидзе З.Г. и др.* Основные субпопуляции регуляторных лимфоцитов у больных злокачественной меланомой и раком молочной железы / З.Г. Кадагидзе, А.И. Черткова, Т.Н. Заботина и др. // Иммунология. – 2014. – Т. 35. – № 2. – С. 64–67.

29. *Filaci G., Fenoglio D., Fravega M. et al.* CD8+CD28- T regulatory lymphocytes inhibiting T cell proliferative and cytotoxic functions infiltrate human cancers // Journal of Immunology. – 2007. – Vol. 179. – № 7. – P. 4323–4334.

30. *Karagoz B., Bilgi O., Turken O. et al.* CD8+CD28- cells and CD4+CD25+ regulatory T cells in the peripheral blood of advanced stage lung cancer patients // Medical Oncology. – 2010. – Vol. 27. – № 1. – P. 29–33.

31. *Chen C., Chen D., Zhang Y. et al.* Changes of CD4+CD25+FOXP3+ and CD8+CD28- regulatory T cells in non-small cell lung cancer patients undergoing surgery // International Immunopharmacology. – 2014. – Vol. 18. – № 2. – P. 255–261.

32. *Simpson T.R., Li F., Montalvo-Ortiz W. et al.* Fc-dependent depletion of tumor-infiltrating regulatory T cells co-defines the efficacy of anti-CTLA-4 therapy against melanoma // Journal of Experimental Medicine. – 2013. – Vol. 210. – № 9. – P. 1695–1710.

References

1. *Swann J.B., Smyth M.J.* Immune surveillance of tumors. J. Clin Invest. 2007; 117(5): 1137-46. doi: 10.1172/JCI31405. PMID: 17476343.

2. *Galluzzi L., Buqué A., Kepp O., Zitvogel L., Kroemer G.* Immunological effects of conventional chemotherapy and targeted anticancer agents Cancer Cell. 2015; 14(6): 690-714. doi: 10.1016/j.ccell.2015.10.012. PMID: 26678337.

3. *Wolchok J.D., Thomas L., Bondarenko I.N., O'Day S.J.,Weber J.S., Garbe C., et al.* Phase III randomized study of ipilimumab (IPI) plus dacarbazine (DTIC) versus DTIC alone as first line treatment in patients with unresectable stage III or IV melanoma. J Clin Oncol. 2011. supl., abstr LBA5.

4. *Silk A.W., Bassetti M.F., West B.T., Tsien C.I., Lao C.D.* Ipilimumab and radiation therapy for melanoma brain metastases. Cancer Med. 2013 Dec; 2(6): 899-906. doi: 10.1002/cam4.140. PMID: 24403263.

5. *Weber J., Hamid O., Amin A., O'Day S., Masson E., Goldberg S.M., Williams D., Parker S.M., Chasalow S.D., Alaparthy S., Wolchok J.D.* Randomized phase I pharmacokinetic study of ipilimumab with or without one of two different chemotherapy regimens in patients with untreated advanced melanoma. Cancer Immun. 2013 May 1; 13: 7. PMID: 23833564.

6. *Wolchok J.D., Kluger H., Callahan M.K., Postow M.A., Rizvi N.A., Lesokhin A.M., Segal N.H., Ariyan C.E., Gordon R.A., Reed K., Burke M.M., Caldwell A., Kronenberg S.A., Agunwamba B.U., Zhang X., Lowy I., Inzunza H.D., Feely W., Horak C.E., Hong Q., Korman A.J., Wigginton J.M., Gupta A., Sznol M.* Nivolumab plus ipilimumab in advanced melanoma. N Engl J Med. 2013 Jul 11; 369(2): 122-33. doi: 10.1056/NEJMoa1302369. PMID: 23724867.

7. [*Freidlin I.S.* How to read an immunogram. Sorosovskii Journal. 1997; 7: 25-31. (In Russ)].

8. *Yu X., Fournier S., Allison J.P., Sharpe A.H., Hodes R.J.* The role of B7 costimulation in CD4/CD8 T cell homeostasis. J Immunol. 2000 Apr 1; 164(7): 3543-53. PMID: 10725709.

9. *Hernberg M., Muhonen T., Pyrhonen S.* Can the $CD4^+/CD8^+$ ratio predict the outcome of interferon-a therapy for renal cell carcinoma? Ann Oncol. 1997 Jan; 8(1): 71-77. PMID: 9093710.

10. *Ibegbu C., Brodie-Hill A., Kourtis A.P., Carter A., McClure H., Chen Z.W., Nahmias A.J.* Use of human CD3 monoclonal antibody for accurate CD4+ and CD8+ lymphocyte determinations in macaques: phenotypic characterization of the CD3-CD8+ cell subset. J Med Primatol. 2001 Dec; 30(6): 291-298. PMID: 11990527.

11. *Grosso J.F., Jure-Kunkel M.N.* CTLA-4 blockade in tumor models: an overview of preclinical and translational research. Cancer Immun. 2013; 13: 5. Epub 2013 Jan 22. PMID: 23390376.

12. *Ji R.R., Chasalow S.D., Wang L., Hamid O., Schmidt H., Cogswell J., Alaparthy S., Berman D., Jure-Kunkel M., Siemers N.O., Jackson J.R., Shahabi V.* An immune-active tumor microenvironment favors clinical response to ipilimumab. Cancer Immunol Immunother. 2012 Jul; 61(7): 1019-31. doi: 10.1007/s00262-011-1172-6. PMID: 22146893.

13. *Hodi F.S., O'Day S.J., McDermott D.F., Weber R.W., Sosman J.A., Haanen J.B., Gonzalez R., Robert C., Schadendorf D., Hassel J.C., Akerley W., van den Eertwegh A.J., Lutzky J., Lorigan P., Vaubel J.M., Linette G.P., Hogg D., Ottensmeier C.H., Lebbé C., Peschel C., Quirt I., Clark J.I., Wolchok J.D., Weber J.S., Tian J., Yellin M.J., Nichol G.M., Hoos A., Urba W.J.* Improved survival with ipilimumab in patients with metastatic melanoma. N Engl J Med. 2010 Aug 19; 363(8): 711-23. doi: 10.1056/NEJMoa1003466. PMID: 20525992.

14. *Wolchok J.D., Hodi F.S., Weber J.S., Allison J.P., Urba W.J., Robert C., O'Day S.J., Hoos A., Humphrey R., Berman D.M., Lonberg N., Korman A.J.* Development of ipilimumab: a novel immunotherapeutic approach for the treatment of advanced melanoma. Ann N Y Acad Sci. 2013 Jul; 1291: 1-13. doi: 10.1111/nyas.12180. PMID: 23772560.

15. *Senovilla L., Vacchelli E., Galon J., Adjemian S., Eggermont A., Fridman W.H., Sautès-Fridman C., Ma Y., Tartour E., Zitvogel L., Kroemer G., Galluzzi L.* Trial watch: Prognostic and predictive value of the immune infiltrate in cancer. Oncoimmunology. 2012 Nov 1; 1(8): 1323-1343. PMID: 23243596.

16. *Gerloni M., Zanetti M.* CD4 T cells in tumor immunity. Springer Semin Immunopathol. 2005 Jun; 27(1): 37-48. PMID: 15965712.

17. [*Kadagidze Z.G., Borunova A.A., Chkadua G.Z., Zabotina T.N.* Subpopulation of Granzyme-B+ lymphocytes in patients with melanoma at vactination. Immunology. 2008; 29(2): 87-94. (In Russ)].

18. *Law R.H., Lukoyanova N., Voskoboinik I., Caradoc-Davies T.T., Baran K., Dunstone M.A., D'Angelo M.E., Orlova E.V., Coulibaly F., Verschoor S., Browne K.A., Ciccone A., Kuiper M.J., Bird P.I., Trapani J.A., Saibil H.R., Whisstock J.C.* The structural basis for membrane binding and pore formation by lymphocyte perforin. Nature. 2010; 468(7322): 447-51. doi: 10.1038/nature09518. PMID: 21037563.

19. *Rousalova I., Krepela E.* Granzyme B-induced apoptosis in cancer cells and its regulation. Int J Oncol. 2010 Dec; 37(6): 1361-78. PMID: 21042704.

20. [*Borunova A.A., Chkadua G.Z., Zabotina T.N., Kadagidze Z.G.* Perforin potential of effector cells in cancer patients. Journal of N.N. Blokhin Russian Cancer Research Center. 2005: 3-4: 3-4. (In Russ)].

21. [*Borunova A.A., Chkadua G.Z., Zabotina T.N., Arustamyan L.Yu.* Perforin-mediated cytotoxicity of lymphocytes. Medical Immunology. 2005; 7(2-3): 273. (In Russ)].

22. *Moretta L., Pietra G., Montaldo E., Vacca P., Pende D., Falco M., Del Zotto G., Locatelli F., Moretta A., Mingari M.C.* Human NK cells: from surface receptors to the therapy of leukemias and solid tumors. Front Immunol. 2014 Mar 7; 5: 87. doi: 10.3389/fimmu.2014.00087. PMID: 24639677.

23. *Zhang Y., Gallastegui N., Rosenblatt J.D.* Regulatory B cells in anti-tumor immunity. Int Immunol. 2015 Oct; 27(10): 521-30. doi: 10.1093/intimm/dxv034. PMID: 25999597.

24.*Váróczy L., Gergely L., Miltényi Z., Aleksza M., Illés A.* Can CD3+/HLA-DR+ activated T cells predict the prognosis of non-Hodgkin's lymphoma patients? Immunol Lett. 2005 Feb 15; 97(1): 155-7. PMID: 15626488.

25. *Rodríguez A.C., García-Piñeres A.J., Hildesheim A., Herrero R., Trivett M., Williams M., Atmella I., Ramírez M., Villegas M., Schiffman M., Burk R., Freer E., Bonilla J., Bratti C., Pinto L.A.* Alterations of T-cell surface markers in older women with persistent human papillomavirus infection. Int J Cancer. 2011 Feb 1; 128(3): 597-607. doi: 10.1002/ijc.25371. PMID: 20473864.

26. *Subleski J.J., Jiang Q., Weiss J.M., Wiltrout R.H.* The split personality of NKT cells in malignancy, autoimmune and allergic disorders. Immunotherapy. 2011 Oct; 3(10): 1167-84. doi: 10.2217/imt.11.117. PMID: 21995570.

27. *Terabe M., Berzofsky J.A.* The role of NKT cells in tumor immunity. Adv Cancer Res. 2008; 101: 277-348. doi: 10.1016/S0065-230X(08)00408-9. PMID: 19055947.

28. [*Kadagize Z.G., Chertkova A.I., Zabotina T.N., Korotkova O.V., Borunova A.A., Slavina E.G.* The main subpopulation regulatory lymphocytes in patients with malignant melanoma and breast cancer. Immunology. 2014; 35(2): 64-67. (In Russ)].

29. *Filaci G., Fenoglio D., Fravega M., Ansaldo G., Borgonovo G., Traverso P., Villaggio B., Ferrera A., Kunkl A., Rizzi M., Ferrera F., Balestra P., Ghio M., Contini P., Setti M., Olive D., Azzarone B., Carmignani G., Ravetti J.L., Torre G., Indiveri F.* CD8+CD28- T regulatory lymphocytes inhibiting T cell proliferative and cytotoxic functions infiltrate human cancers. J Immunol. 2007 Oct 1; 179(7): 4323-34. PMID: 17878327.

30. *Karagöz B., Bilgi O., Gümüs M., Erikçi A.A., Sayan O., Türken O., Kandemir E.G., Oztürk A., Yaylaci M.* CD8+CD28- cells and CD4+CD25+ regulatory T cells in the peripheral blood of advanced stage lung cancer patients. Med Oncol. 2010 Mar; 27(1): 29-33. doi: 10.1007/s12032-008-9165-9. PMID: 19148592.

31. *Chen C., Chen D., Zhang Y., Chen Z., Zhu W., Zhang B., Wang Z., Le H.* Changes of CD4+CD25+FOXP3+ and CD8+CD28- regulatory T cells in non-small cell lung cancer patients undergoing surgery. Int Immunopharmacol. 2014 Feb; 18(2): 255-61. doi: 10.1016/j.intimp.2013.12.004. PMID: 24345703.

32. *Simpson T.R., Li F., Montalvo-Ortiz W., Sepulveda M.A., Bergerhoff K., Arce F., Roddie C., Henry J.Y., Yagita H., Wolchok J.D., Peggs K.S., Ravetch J.V., Allison J.P., Quezada S.A.* Fc-dependent depletion of tumor-infiltrating regulatory T cells co-defines the efficacy of anti-CTLA-4 therapy against melanoma. J Exp Med. 2013 Aug 26; 210(9): 1695-710. doi: 10.1084/jem.20130579. PMID: 23897981.

© О.И. Щербенко, 2017
УДК 616.83-006-053.2
ББК 57.335.6-56

Российский научный центр рентгенорадиологии Минздрава России (Россия, Москва)

УСКОРЕННЫЕ ПРОТОНЫ В ЛЕЧЕНИИ ОПУХОЛЕЙ ЦНС У ДЕТЕЙ: ОБЗОР ЛИТЕРАТУРЫ

О.И. Щербенко

ACCELERATED PROTONS IN THE TREATMENT OF CNS TUMORS IN CHILDREN: A REVIEW OF THE LITERATURE

О.И. Щербенко
Доктор медицинских наук, профессор,
заведующий научно-организационным отделом, РНЦРР Минздрава России,
117342, Россия, Москва, ул. Профсоюзная д. 86.
Тел.: 8 (916) 573-42-72, 8 (495) 334-54-30,
E-mail: Sherbenko@mail.ru.

O.I. Shcherbenko
Doctor of Medicine, Professor, Head of Scientific-Organizational Department,
Russian Scientific Center of Roentgenology and Radiology, Russian Ministry of Health,
117897, Russia, Moscow, Profsoyuznaya St. 86.
Phone: 8 (916) 573-42-72, 8 (495) 334-54-30,
E-mail: Sherbenko@mail.ru.

Для большинства детей, больных опухолями мозга, лучевая терапия является одним из основных компонентов лечебного комплекса. Основной проблемой при ее использовании является предупреждение отдаленных последствий у потенциально излечимых больных. Благодаря особенностям распределения энергии в тканях, применение ускоренных протонов для лучевой терапии позволяет обеспечить максимальное снижение радиационной нагрузки на критические структуры и уменьшить выраженность отдаленных последствий лечения по сравнению с наблюдаемыми после облучения фотонами при равнозначном непосредственном эффекте. В связи с этим протонное облучение предпочтительно для больных с потенциально излечимыми опухолями, для которых фотонное облучение связано с большим риском реализации поздних радиационных повреждений. Стоимость протонного облучения выше, но это компенсируется снижением затрат на лечение отдаленных последствий, чаще наблюдаемых после фотонной лучевой терапии.

Ключевые слова: *дети, опухоли ЦНС, лучевая терапия, ускоренные протоны, фотонное излучение, осложнения, стоимость лечения.*

For the majority of pediatric patients with brain tumors radiation therapy is one major component in a medical complex. The main problem with its use is the prevention of remote consequences for potentially curable patients. The use of radiation therapy with accelerated protons, due to the peculiarities of the distribution of energy in the tissues, allows for maximum reduction of the radiation load on critical structure and to reduce the severity of late effects compared with that observed after irradiation by photons with the equivalent immediate effect. In this regard, proton irradiation is preferable for patients with potentially curable brain tumors, for which the photon radiation is associated with risk of development of late complications. The higher cost of proton irradiation refunded by reduction in the cost of treating the consequences observed after photon radiation therapy.

Keywords: *children, CNS tumors, radiation therapy, accelerated protons, photon radiation, complications, cost of treatment.*

Введение

В 2015 г., согласно статистическим данным, в России было выявлено 8896 больных первичными опухолями ЦНС, из них 718 (8,1%) были в возрасте от 0 до 19 лет [1]. По удельному весу среди онкозаболеваний в детской и подростковой популяции эти опухоли занимают второе место после гемобластозов. В лечении большинства опухолей ЦНС в настоящее время эффективно используется лучевая терапия, но ее последствия для растущих тканей детского организма могут быть весьма плачевными. Они могут привести к снижению интеллектуальных возможностей, ухудшению зрения и слуха, задержке роста костей и развитию гормональных расстройств. Снизить частоту и выраженность этих последствий можно двумя путями: уменьшением суммарных доз радиации и прецизионным ограничением зоны облучения только пределами опухоли и ее субклинического распространения. Успех в решении второй задачи зависит от технических возможностей аппаратов для лучевой терапии, а также от условий ее реализации. В этой области в последние три десятилетия достигнут существенный прогресс. Вместо гаммаустановок, простых и экономичных в эксплуатации, но не позволяющих осуществлять прецизионное облучение, в клиниках развитых стран мира стали использоваться линейные ускорители электронов, генерирующие фотонное излучение необходимой энергии. Современные ускорители снабжены компьютерами, позволяющими не только формировать дозовое поле любой конфигурации, но и модифицировать мощность дозы и форму зоны облучения непосредственно в процессе сеанса в соответствии с заданной программой. Такие установки в комплексе с системами предлучевой подготовки, оснащенными магнитно-резонансными и компьютерными томографами, позволяют выполнять прецизионное облучение с существенным уменьшением дозовой нагрузки на критические структуры. Однако в силу физических законов, определяющих линейную потерю энергии при прохождении фотонного пучка через ткани, его применение не позволяет полностью исключить воздействие на критические структуры, расположенные вблизи опухоли. Поэтому определенный риск развития отдаленных последствий лучевой терапии для детей, излеченных от опухолей, в течение их последующей жизни сохраняется, хотя он и меньше, чем после облучения на гаммаустановках.

Создание терапевтических ускорителей элементарных частиц и, в частности, ускорителей протонов, открыло новые возможности щадящей лучевой терапии. Ускоренные протоны обладают примерно такой же радиобиологической эффективностью, как и гамма-излучение кобальта-60 и цезия-137 [2], поэтому их можно применять при всех локализациях опухолей, нуждающихся в дистанционной лучевой терапии. При этом уникальным преимуществом протонного пучка (ПП) является способность терять энергию не на всем пути прохождения через ткани, как это имеет место в случае фотонного излучения, а только в определенной зоне, расположение которой можно модифицировать путем изменений энергии пучка. Эта зона обозначается как «пик Брегга» В этой зоне ПП создает максимум ионизации и отдает практически всю свою энергию. Следовательно, по пути ПП, до и после мишени, ткани получают минимальную дозу ионизирующей радиации. Это позволяет существенно ограничить радиационную нагрузку на критические структуры, повреждение которых в будущем может существенно ухудшить качество жизни излеченного ребенка [3]. По физико-дозиметрическим характеристикам ПП имеет существенные преимущества по сравнению с самыми современными методиками фотонного облучения [4]. Столь привлекательные физические качества ПП обеспечили его широкое распространение во многих развитых странах. Уже к 2010 г. в мире имелось около 30 центров протонной терапии, в которых получили помощь около 60 000 больных [5].

Теоретически, наиболее подходящим объектом для использования ПП являются опухоли ЦНС, целый ряд форм которых у детей поддается стойкому излечению. Перед врачом, работающим с этой категорией больных, стоит главная задача избавить их от опухоли, но вместе с тем врач должен обеспечить и должное качество их жизни в будущем.

Целью настоящей работы был анализ информации, доступной в поисковой системе Medline и посвященной результатам использования ПП в лечении наиболее часто встречающихся опухолей ЦНС у детей.

Эмбриональные опухоли задней черепной ямки

Основную часть этой группы составляют медуллобластома и примитивные нейроэктодермальные опухоли. Их особенностью является способность к метастазированию по лептоменингеальному пространству, что требует обязательного включения в лечебный комплекс краниоспинального облучения, дополняемого локальным облучением зоны ложа первичной опухоли. Совершенствование схем послеоперационной химиотерапии в последние годы позволило уменьшить дозы краниоспинального облучения у больных медуллобластомой, включенных в группу стандартного риска, с 36 Гр, применяемых ранее, до 23,4 Гр, но при этом доза на заднюю черепную ямку осталась в прежних пределах (54–55 Гр) [6, 7]. Но, как и раньше, даже в условиях использования самой современной методики интенсивно-модулированного облучения (IMRT) на линейном ускорителе, не удается избежать радиационного воздействия на такие радиочувствительные структуры как хрусталик глаза, внутреннее ухо, гипоталамус и гипофиз,

щитовидную железу, ростковые зоны позвонков, сердце, медиальные отделы легких. Это создает риск проявления в отдаленном будущем таких неприятных последствий, как гормональные нарушения, развитие индуцированных опухолей, задержки роста позвоночника, катаракты. Теоретически, использование ПП для лечения детей, больных медуллобластомой, имеет явные клинико-дозиметрические преимущества в плане уменьшения риска повреждений ростковых зон позвонков, хрусталика, гипоталамической зоны и внутреннего уха [8–10]. При этом противоопухолевый результат протонного облучения при медуллобластомах равен таковому после облучения современными методиками фотонного. Так, в работе B.R. Eaton et al. проанализированы результаты лечения 88 детей, больных медуллобластомой, наблюдавшихся в 2000–2009 гг. [11]. Дети были разделены на группы, схемы лечения в которых были идентичными, за исключением лучевой терапии: у 45 детей использовали фотонное излучение ускорителя с энергией 6 МЭВ, а у 43 – ПП. Распределение больных по методикам, объему хирургического вмешательства, схемам химиотерапии, разовым и суммарным дозам на всю кранио-спинальную ось и на заднюю черепную ямку было одинаковым. Показатели 6-летнего безрецидивного течения и общей выживаемости не отличались в обеих группах, но в группе после фотонного облучения у трех больных развились индуцированные опухоли, в то время как после протонного таких случаев не отмечено.

Некоторые авторы отметили меньшую частоту токсических эффектов после протонного облучения при медуллобластомах по сравнению с фотонным со стороны эндокринных органов, когнитивных функций, хрусталиков [12–16]. Информации о разнице в выраженности задержки роста позвоночника в литературе нам пока не встретилось. Возможно, это обусловлено недостаточными сроками использования ПП для лечения этой опухоли.

Глиомы

Несмотря на все достижения нейроонкологии, результаты лечения глиом высокой степени злокачественности остаются неудовлетворительными. Сочетание хирургического вмешательства, лучевой и химиотерапии позволяет добиться длительной ремиссии примерно только у четверти больных [17]. Поэтому пока, судя по данным литературы, основным объектом применения ПП являются глиомы низкой степени злокачественности (ГНСЗ), при которых в большинстве случаев имеются реальные шансы на достижение длительных ремиссий. Радикальное удаление таких опухолей обеспечивает подавляющему большинству больных стойкое излечение, и в таких случаях лучевая терапия не требуется. Но, если имеется остаточная или неудалимая ГНСЗ, использование ПП представляется самым оптимальным вариантом: вероятность поздних осложнений после фотонного облучения значительно выше, чем после протонного, особенно при часто встречающихся ГНСЗ зрительного нерва и центральных отделов мозга [18–20]. B.A. Greenberger et al. провели протонную лучевую терапию 32 детей с ГНСЗ зрительных путей в суммарных дозах 48,6–54,0 ГрЭкв и получили 100% 8-летнюю безрецидивную выживаемость с сохранением или улучшением зрения у 83% больных и обратимыми сосудистыми нарушениями только у двоих детей (6,2%) [21].

Эпендимомы

Основной причиной неудач после комплексного лечения анапластических эпендимом являются местные рецидивы, что требует применения суммарной дозы не менее 50–55 Гр [22]. В условиях использования фотонного излучения для лечения эпендимом наиболее частой локализации – в задней черепной ямке, – имеется реальный риск повреждения внутреннего уха, поэтому предпочтительным вариантом излучения при этой локализации является ПП. C. Ares et al. применили ПП для облучения задней черепной ямки у 50 детей, больных эпендимомой [23]. Они получили показатель пятилетней выживаемости 84%, локальный контроль 78% и токсические осложнения только у троих больных (6%): два случая односторонней глухоты и один случай фатального некроза ствола мозга. Если же сравнивать противоопухолевый эффект лучевой терапии эпендимом при помощи фотонного излучения с использованием методики IMRT или протонного облучения, то M. Sato et al. не выявили достоверной разницы в показателях безрецидивного течения среди 38 больных, лечившихся на ускорителе электронов методикой IMRT, и 41 больного, получившего лечение ПП [24].

Протонное облучение с эффектом используется также при рецидивах эпендимом после предшествовавшей лучевой терапии. Так в работе E. Bouffet et al. 18 больным с рецидивом эпендимомы после предшествовавшего полного курса лучевой терапии была проведена повторная терапия ПП в дозе 54 ГрЭкв [25]. Трехлетний срок пережил 81% больных, в то время как в группе пациентов, которым при рецидиве сделали только повторную операцию и провели курс химиотерапии, этот срок пережило только 7%. При среднем сроке наблюдения 3,7 года только у двоих больных после протонного облучения наблюдалась эндокринная дисфункция и еще у одного – трудности с обучением. Однако в работе J.R. Gunther et al. отмечено, что после протонного облучения задней черепной ямки чаще, чем после облучения фотонным пучком по методике IMRT, наблюдались изменения на МРТ в стволе мозга. Это было расценено авторами как доказательство необходимости ограничения дозы протонов на ствол мозга пределом 1/3 от дозы в максимуме [26].

Краниофарингиома

Самым радикальным методом лечения этой доброкачественной опухоли является операция. Однако полное удаление краниофарингиом возможно далеко не у всех больных, а после частичного удаления опухоль в большинстве случаев возобновляет рост. Применение протонного облучения при этих опухолях имеет несомненные преимущества в плане распределения дозы по сравнению с фотонным: это минимизация дозы на гипоталамус, улитку, зрительные нервы и хрусталик [27, 28]. С помощью ПП при краниофарингиомах удается достичь небывалый эффект – до 100% стойкой ремиссии [29]. Противоопухолевый эффект применения ПП при краниофарингиомах такой же, как и после фотонного облучения, но риск развития поздних осложнений значительно ниже.

Менингиомы

P. Mozes et al. сравнили скорость регрессии менингиом при облучении протонным пучком в дозе 56 ГрЭкв и фотонным облучением в дозе 56 Гр [30]. Через 1 и 2 года было установлено, что скорость регрессии оказалась одинаковой в обоих случаях и зависела только от степени дифференцировки опухоли. Достоинства ПП выражались в значительно меньшей радиационной нагрузке на прилегающие к опухоли ткани мозга.

Герминомы

Высокая чувствительность германином к химио- и лучевой терапии позволяют достичь 90% показателя 5-летнего безрецидивного течения. Длительные сроки жизни таких больных создают риск реализации радиационных эффектов со стороны здоровых тканей. По данным S. Acharya et al., при анализе состояния больных, проживших 20 и 30 лет после химиолучевого лечения герминомы с облучением желудочков мозга фотонами, у них был повышен риск нарушений мозгового кровообращения в 59 раз, показатель 25-летней кумулятивной летальности от вторых опухолей на 16% [31]. Y. Sawamura et al. констатировали необходимость проведения гормонозаместительной терапии у 58 из 85 больных герминомой, получивших химиолучевое лечение [32]. Поскольку с помощью ПП возможно строго ограничить зону облучения только желудочками мозга, то его применение позволяет существенно снизить дозы на гиппокамп, гипофиз, зрительные нервы и за счет этого уменьшить частоту поздних радиационных повреждений [33].

Опухоли основания черепа и гипофиза

В обзоре литературы, опубликованном G. Noel et al., авторы отметили удовлетворительный результат применения протонного облучения при опухолях основания черепа и основных пазух [34]. При хордомах основания черепа Y. Hayashi et al проводили после субтотального удаления опухоли облучение протонным пучком 9 больных в дозах 77,44 ГрЭкв за 64 фракции и 10 больных в дозе 78,4 Гр за 56 фракций в режиме мультифракционирования [35]. При медиане срока наблюдения 61,7 мес (от 31,5 до 114,5 мес) в первой группе показатели 5-летнего местного контроля, безрецидивной и общей выживаемости составили 75%, 94% и 83,2%, во второй группе – 100%, 100% и 88,9%, соответственно. Осложнения выразились развитием двустороннего некроза височных долей у одного больного в первой группе и транзиторными нарушениями кровообращения в стволе у двух больных во второй группе. Все осложнения были купированы консервативно.

Использование протонного пучка представляется наилучшим вариантом лучевого лечения аденом гипофиза, поскольку возможность точной локализации максимума дозы в зоне опухоли и максимальное ограничение нагрузки на соседние структуры позволяют подвести необходимую дозу и обеспечить нужный эффект у большинства больных без повреждения гипоталамической области [36].

Лучевая нагрузка на здоровые органы

При использовании протонного пучка, несмотря на точную локализацию максимума дозы от него, необходимо иметь в виду фактор наведенной радиоактивности в виде образования нейтронов в процессе взаимодействия протонов с коллиматором, которые могут распространяться на значительные расстояния. Проведенные фантомные измерения показали, что доза от наведенной радиоактивности на область сердца при облучении протонным пучком опухоли мозга у ребенка, в зависимости от направления ПП, на каждый 1 ГрЭкв. протонного облучения составляла от 63 мкГр до 149 мкГр [37]. Снизить дозы на здоровые органы от вторичного излучения можно двумя путями: увеличением расстояния между коллиматором и телом и модификацией направления ПП [38]. По крайней мере, фантомные измерения показали, что лучевая терапия опухолей мозга ПП у беременных женщин сопровождается значительно меньшей лучевой нагрузкой на плод по сравнению с фотонным излучением [39].

Осложнения протонной терапии

Для создания полного представления о риске развития радиационных повреждений в результате применения ПП в лечении опухолей у детей необходимы более длительные сроки наблюдения. Однако накопленная информация уже сейчас позволяет сделать вывод, что хотя полностью избежать развития отдаленных последствий после использования ПП и не удается, но их частота не только не превышает частоту развития повреждений после фотонной терапии, но даже существенно ниже таковой. Это особенно за-

метно в отношении гормональных расстройств, снижения слуха и зрения, сохранения когнитивных способностей. Так, по данным исследования D. Giantsoudi et al., среди 111 детей, получавших в 2002–2011 гг. комплексное лечение с использованием ПП по поводу медуллобластомы, при медиане срока наблюдения 4,2 года повреждения выявлены у 3,6% больных, в т.ч. только у 2,7% в степени 3+ [40]. H. Fukushima H et al. анкетировали 32 больных медуллобластомой, получавших облучение протонным пучком в 1983–2011 гг. [41]. Медиана возраста больных в момент начала лечения 6,2 года. Медиана срока наблюдения 63 месяца (от 48 до 340 мес.). Из 32 пациентов, находившихся под наблюдением, у 11 выявлены посттерапевтические изменения, существенно не отражавшиеся на качестве жизни. Частота осложнений возрастала по мере увеличения сроков наблюдения. К такому же выводу пришли M. Mizumoto et al., проследившие в течение пяти и более лет 62 пациента, получавших протонное облучение в возрасте от 0 до 19 лет, медиана возраста 10 лет. У 24 детей опухоль располагалась в области шеи и головы, у 22 – в головном мозге, и у 16 – в других участках тела. При сроках наблюдения от 5 до 31,2 года вторая локализация опухоли выявлена у 4 человек, из них в трех случаях это были опухоли расположенные вне зоны использования ПП и в одном (аденома гипофиза) в зоне. Осложнения чаще наблюдались у больных, получавших лечение по поводу опухолей головы и шеи: у 22% больных через 5 лет и у 42% через 10 лет. Частота и выраженность поздних эффектов нарастали по мере увеличения сроков жизни, но оба показателя были достоверно ниже, чем после фотонного облучения, что и описано в литературе [42].

Финансово-экономические аспекты протонной лучевой терапии

Стоимость создания и эксплуатации ускорителя протонов выше, чем ускорителей электронов, что отражается на стоимости лучевой терапии. Но при оценке соотношения «цена-эффект» необходимо учитывать не только стоимость самого лучевого лечения, но и стоимость терапии, необходимой для купирования потенциально возможных осложнений. В обзорной статье V. Verma et al. приводятся расчеты сравнительной стоимости протонной и фотонной терапии ребенка 5 лет, больного медуллобластомой. Сама лучевая терапия требует затрат в размере $ 12 364 при лечении с помощью ПП и $ 5 121 при лечении на современном линейном ускорителе. Однако если учесть стоимость лечения теоретически возможных отдаленных осложнений после фотонного облучения, то она возрастет до $ 40 967, а после использования ПП составит $17 484. Таким образом, в сумме выходит, что все лечение конкретного больного на протяжении его жизни при использовании протонного пучка обходится почти в три раза дешевле, чем лечение фотонным излучением ускорителя [43].

Заключение

Использование ПП в детской нейроонкологии позволяет существенно улучшить физико-дозиметрические параметры лучевой терапии, снизить вероятность развития отдаленных последствий по сравнению с фотонным облучением и сохранить качество жизни излеченных пациентов. С клинических и экономических позиций применение ПП целесообразно при лечении детей с потенциально излечимыми новообразованиями головного мозга и черепа, расположенными вблизи жизненно важных структур. К этой группе можно отнести глиомы зрительных путей низкой степени злокачественности, первичные и рецидивные анапластические эпендимомы задней черепной ямки, менингиомы основания черепа, краниофарингиомы, опухоли гипофиза, опухоли основания черепа, медуллобластомы, герминомы. При равнозначности противоопухолевого эффекта протонного и фотонного облучения более высокая стоимость самого протонного облучения компенсируется снижением затрат на последствия лучевой терапии по сравнению с фотонным излучением ускорителей.

Список литературы

1. Злокачественные новообразования в России в 2015 году: заболеваемость и смертность / под редакцией А.Д. Каприна [и др.]. – М.: Мос. науч.-исслед. онкологический ин-т имени П.А. Герцена – филиал ФГБУ «НМИРЦ» Минздрава России, 2017. – 249 с.: ил.

2. *Paganetti H., Niemierko A., Ancukiewicz M. et al.* Relative biological effectiveness (RBE) values for proton beam therapy // International Journal of Radiation Oncology, Biology, Physics. – 2002. – Vol. 53, № 2. – P. 407–421.

3. *Merchant T.E., Hua C.H., Shukla H. et al.* Proton versus photon radiotherapy for common pediatric brain tumors: comparison of models of dose characteristics and their relationship to cognitive function // Pediatric Blood and Cancer – 2008. – Vol. 51, № 1. – P. 110–117.

4. *Schüler E., Eriksson K., Hynning E. et al.* Very high-energy electron (VHEE) beams in radiation therapy; Treatment plan comparison between VHEE, VMAT, and PPBS // Medical Physics. – 2017. – Vol. 44. – № 6. – P. 2544–2455.

5. *Bouyon-Monteau A., Habrand J.L., Datchary J. et al.* La protonthérapie: avenir de la radiothérapie? Premire partie: aspects cliniques // Cancer/Radiotherapie. – 2010. – Vol. 14. – № 8. – P. 727–738.

6. *Packer R.J., Gajjar A., Vezina G. et al.* Phase III study of craniospinal radiation therapy followed by adjuvant chemotherapy for newly diagnosed average-risk medulloblastoma // Journal of Clinical Oncology. – 2006. – Vol. 24. – № 25. – P. 4202–4208.

7. *Merchant T.E., Kun L.E., Krasin M.J. et al.* Multiinstitution prospective trial of reduced-dose craniospinal irradiation (23.4 Gy) followed by conformal posterior fossa (36 Gy) and primary site irradiation (55.8 Gy) and dose-intensive chemotherapy for average-risk medulloblastoma // International Journal of Radiation Oncology, Biology, Physics. – 2008. – Vol. 70. – № 3. – P. 782–727.

8. *Miralbell R., Lomax A., Russo M.* Potential role of proton therapy in the treatment of pediatric medulloblastoma/primitive neuro-ectodermal tumors: Spinal theca irradiation // International Journal of Radiation Oncology, Biology, Physics. – 1997. – Vol. 38. – № 4. – P. 805–811.

9. *St. Clair W.H., Adams J.A., Bues M. et al.* Advantage of protons compared to conventional x-ray or IMRT in the treatment of a pediatric patient with medulloblastoma // International Journal of Radiation Oncology, Biology, Physics. – 2004. – Vol. 58. – № 3. – P. 727–734.

10. *Lee C.T., Bilton S.D., Famiglietti R.M. et al.* Treatment planning with protons for pediatric retinoblastoma, medulloblastoma, and pelvic sarcoma: How do protons compare with other conformal techniques? // International Journal of Radiation Oncology, Biology, Physics. – 2005. – Vol. 63. – № 2. – P. 362–372.

11. *Eaton B.R., Esiashvili N., Kim S. et al.* Clinical Outcomes Among Children With Standard Risk Medulloblastoma in Proton and Photon Treated Cohorts // International Journal of Radiation Oncology, Biology, Physics. – 2016. – Vol. 94. – № 1. – P. 133–138.

12. *Ris M.D., Packer R., Goldwein J. et al.* Intellectual outcome after reduced-dose radiation therapy plus adjuvant chemotherapy for medulloblastoma: a Children's Cancer Group study // Journal of Clinical Oncology. – 2001. – Vol. 19. – № 15. – P. 3470–3476.

13. *Eaton B.R., Esiashvili N., Kim S. et al.* Endocrine outcomes with proton and photon radiotherapy for standard risk medulloblastoma // Neuro-Oncology. – 2016. – Vol. 18. – № 6. – P. 881–887.

14. *Pulsifer M.B., Sethi R.V., Kuhlthau K.A. et al.* Early Cognitive Outcomes Following Proton Radiation in Pediatric Patients With Brain and Central Nervous System Tumors // International Journal of Radiation Oncology, Biology, Physics. – 2015. – Vol. 93. – № 2. – P. 400–407.

15. *Brodin N.P., Munck af Rosenschöld P., Blomstrand M. et al.* Hippocampal sparing radiotherapy for pediatric medulloblastoma: impact of treatment margins and treatment technique // Neuro-Oncology. – 2014. – Vol. 16. – № 4. – P. 594–602.

16. *Cochran D.M., Yock T.I., Adams J.A., Tarbell N.J.* Radiation dose to the lens during craniospinal irradiation-an improvement in proton radiotherapy technique // International Journal of Radiation Oncology, Biology, Physics. – 2008. – Vol. 70. – № 5. – P. 1336–1342.

17. *MacDonald T., Arenson E.B., Ater J. et al.* Phase II study of high-dose chemotherapy before radiation in children with newly diagnosed high-grade astrocytoma: final analysis of Children's Cancer Group Study 9933 // Cancer. – 2005. – Vol. 104. – № 12. – P. 2862–2871.

18. *Harrabi S. B., Bougatf N., Mohr A. et al.* Dosimetric advantages of proton therapy over conventional radiotherapy with photons in young patients and adults with low-grade glioma // Strahlentherapie und Onkologie. – 2016. – Vol. 192. – № 11. – P. 759–769.

19. *Merchant T.E., Hua C.H., Shukla H. et al.* Proton versus photon radiotherapy for common pediatric brain tumors: comparison of models of dose characteristics and their relationship to cognitive function // Pediatric Blood and Cancer. – 2008. – Vol. 51. – № 1. – P. 110–117.

20. *Fuss M., Hug E.B., Schaefer R.A. et al.* Proton radiation therapy (PRT) for pediatric optic pathway gliomas: comparison with 3D planned conventional photons and a standard photon technique // International Journal of Radiation Oncology, Biology, Physics. – 1999. – Vol. 45. – № 5. – P. 1117–1126.

21. *Greenberger B.A, Pulsifer M.B., Ebb D.H. et al.* Clinical outcomes and late endocrine, neurocognitive, and visual profiles of proton radiation for pediatric low-grade gliomas // International Journal of Radiation Oncology, Biology, Physics. – 2014. – Vol. 89. – № 5. – P. 1060–1068.

22. *Merchant T.E., Li C., Xiong X. et al.* Conformal radiotherapy after surgery for pediatric ependymoma: a prospective study // Lancet Oncology. – 2009. – Vol. 10. – № 3. – P. 258–266.

23. *Ares C., Albertini F., Frei-Welte M. et al.* Pencil beam scanning proton therapy for pediatric intracranial ependymoma // Journal of Neurooncology. – 2016. – Vol. 128. – № 1. – P. 137–145.

24. *Sato M., Gunther J.R., Mahajan A. et al.* Progression-free survival of children with localized ependymoma treated with intensity-modulated radiation therapy or proton-beam radiation therapy // Cancer. – 2017. – Vol. 123. – № 13. – P. 2570–2578.

25. *Bouffet E., Hawkins C.E., Ballourah W. et al.* Survival benefit for pediatric patients with recurrent ependymoma treated with reirradiation // International Journal of Radiation Oncology, Biology, Physics. – 2012. – Vol. 83. – № 5. – P. 1541–1548.

26. *Gunther J.R., Sato M., Chintagumpala M. et al.* Imaging Changes in Pediatric Intracranial Ependymoma Patients Treated With Proton Beam Radiation Therapy Compared to Intensity Modulated Radiation Therapy // International Journal of Radiation Oncology, Biology, Physics. – 2015. – Vol. 93. – № 1. – P. 54–63.

27. *Boehling N.S., Grosshans D.R., Bluett J.B. et al.* Dosimetric comparison of three-dimensional conformal proton radiotherapy, intensity-modulated proton therapy, and intensity-modulated radiotherapy for treatment of pediatric craniopharyngiomas // International Journal of Radiation Oncology, Biology, Physics. – 2012. – Vol. 82. – № 2. – P. 643–652.

28. *Leroy R., Benahmed N., Hulstaert F. et al.* Proton therapy in children: A systematic review of clinical effectiveness in 15 pediatric cancers // International Journal of Radiation Oncology, Biology, Physics. – 2016. – Vol. 95. – № 1. – P. 267–278.

29. *Indelicato D.J., Bradley J.A., Sandler E.S. et al.* Clinical outcomes following proton therapy for children with central nervous system tumors referred overseas // Pediatric Blood and Cancer. – 2017. – May 24. [Epub ahead of print].

30. *Mozes P., Dittmar J.O., Habermehl D. et al.* Volumetric response of intracranial meningioma after photon or particle irradiation // Acta Oncologica. – 2017. – Vol. 56. – № 3. – P. 431–437.

31. *Acharya S., DeWees T., Shinohara E.T. et al.* Long-term outcomes and late effects for childhood and young adulthood intracranial germinomas // Neuro-Oncology. – 2015. – Vol. 17. – № 5. – P. 741–746.

32. *Sawamura Y., Ikeda J., Shirato H. et al.* Germ cell tumors of the central nervous system: treatment consideration based on 111 cases and their long-term clinical outcomes // European Journal of Cancer. – 1998. – Vol. 34. – № 1. – P. 104–110.

33. *Park J., Park Y., Lee S.U. et al.* Differential dosimetric benefit of proton beam therapy over intensity modulated radiotherapy for a variety of targets in patients with intracranial germ cell tumors // Radiation Oncology. – 2015. – Vol. 10. – P. 135.

34. *Noel G., Gondi V.* Proton therapy for tumors of the base of the skull. Proton therapy for tumors of the base of the skull // Chinese Clinical Oncology. – 2016. – Vol. 5. – № 4. – P. 51.

35. *Hayashi Y., Mizumoto M., Akutsu H. et al.* Hyper fractionated high-dose proton beam radiotherapy for clival chordomas after surgical removal // The British Journal of Radiology. – 2016. – Vol. 89. – № 1063. – P. 20151051.

36. *Wattson D.A., Tanguturi S.K., Spiegel D.Y. et al.* Outcomes of proton therapy for patients with functional pituitary adenomas // International Journal of Radiation Oncology, Biology, Physics. – 2014. – Vol. 90. – № 3. – P. 532–539.

37. *Bonfrate A., Farah J., De Marzi L. et al.* Influence of beam incidence and irradiation parameters on stray neutron doses to healthy organs of pediatric patients treated for an intracranial tumor with passive scattering proton therapy // Physica Medica. – 2016. – Vol. 32. – № 4. – P. 590–599.

38. *Matsumoto S., Koba Y., Kohno R. et al.* Secondary Neutron Doses to Pediatric Patients During Intracranial Proton Therapy: Monte Carlo Simulation of the Neutron Energy Spectrum and its Organ Doses // Health Physics. – 2016. – Vol. 110. – № 4. – P. 380–386.

39. *Geng C., Moteabbed M., Seco J. et al.* Dose assessment for the fetus considering scattered and secondary radiation from photon and proton therapy when treating a brain tumor of the mother // Physics in Medicine and Biology. – 2016. – Vol. 61. – № 2. – P. 683–695.

40. *Giantsoudi D., Sethi R.V., Yeap B.Y. et al.* Incidence of CNS Injury for a Cohort of 111 Patients Treated With Proton Therapy for Medulloblastoma: LET and RBE Associations for Areas of Injury // International Journal of Radiation Oncology, Biology, Physics. – 2016. – Vol. 95. – № 1. – P. 287–296.

41. *Fukushima H., Fukushima T., Suzuki R. et al.* Co-morbidity and quality of life in childhood cancer survivors treated with proton beam therapy // Pediatrics international: official Journal of the Japan Pediatric Society. – 2017. –14 May. [Epub ahead of print].

42. *Mizumoto M., Murayama S., Akimoto T. et al.* Long-term follow-up after proton beam therapy for pediatric tumors: a Japanese national survey // Cancer Science. – 2017. – Vol. 108. – № 3. – P. 444–447. 017 Apr 3.

43. *Verma V., Shah C., Rwigema J.C. et al.* Cost-comparativeness of proton versus photon therapy // Chinese Clinical Oncology. – 2016. – Vol. 5. – № 4. – P. 56.

References

1. [Malignant neoplasms in Russia in 2015: morbidity and mortality. Ed. by A.D. Caprina [and others]. M.: Moscow Herzen Science Oncological Institute. 2017. 249 p., Ill. (In Russ)].

2. *Paganetti H., Niemierko A., Ancukiewicz M., Gerweck L.E., Goitein M., Loeffer J.S., Suit H.D.* Relative biological effectiveness (RBE) values for proton beam therapy. International Journal of Radiation Oncology, Biology, Physics. 2002; 53(2): 407-421.

3. *Merchant T.E., Hua C.H., Shukla H., Ying X., Nill S., Oelfke U.* Proton versus photon radiotherapy for common pediatric brain tumors: comparison of models of dose characteristics and their relationship to cognitive function. Pediatric Blood and Cancer .2008; 51(1): 110-117. doi: 10.1002/pbc.21530.

4. *Schüler E., Eriksson K., Hynning E., Hancock S.L., Hiniker S.M., Bazalova-Carter M.Z., Wong T., Le Q.T., Loo B.W., Maxim P.G.* Very high-energy electron (VHEE) beams in radiation therapy; Treatment plan comparison between VHEE, VMAT, and PPBS. Medical Physics. 2017; 44(6): 2544-2455. doi: 10.1002/mp.12233.

5. *Bouyon-Monteau A., Habrand J.L., Datchary J., Alapetite C., Bolle S., Dendale R., Feuvret L., Helfre S., Calugaru V., Cosset J.M., Bey P.* La protonthérapie: avenir de la radiothérapie? Premire partie: aspects cliniques. Cancer. Radiotherapie. 2010; 14(8): 727-738. doi: 10.1016/j.canrad.2010.01.008.

6. *Packer R.J., Gajjar A., Vezina G., Rorke-Adams L., Burger P.C., Robertson P.L., Bayer L., LaFond D., Donahue B.R., Marymont M.H., Muraszko K., Langston J., Sposto R.* Phase III study of craniospinal radiation therapy followed by adjuvant chemotherapy for newly diagnosed average-risk medulloblastoma. Journal of Clinical Oncology. 2006; 24(25): 4202-4208.

7. *Merchant T.E., Kun L.E., Krasin M.J., Wallace D., Chintagumpala M.M., Woo S.Y., Ashley D.M., Sexton M., Kellie S.J., Ahern V., Gajjar A.* Multiinstitution prospective trial of reduced-dose craniospinal irradiation (23.4 Gy) followed by conformal posterior fossa (36 Gy) and primary site irradiation (55.8 Gy) and dose-intensive chemotherapy for average-risk medulloblastoma. International Journal of Radiation Oncology, Biology, Physics. 2008; 70(3): 782-727.

8. *Miralbell R., Lomax A., Russo M.* Potential role of proton therapy in the treatment of pediatric medulloblastoma/primitive neuro-ectodermal tumors: Spinal theca irradiation. International Journal of Radiation Oncology, Biology, Physics. 1997; 38(4): 805-811.

9. *St. Clair W.H., Adams J.A., Bues M., Fullerton B.C., La Shell S., Kooy H.M., Loeffler J.S., Tarbell N.J.* Advantage of protons compared to conventional x-ray or IMRT in the treatment of a pediatric patient with medulloblastoma. International Journal of Radiation Oncology, Biology, Physics. 2004; 58(3): 727-734.

10. *Lee C.T., Bilton S.D., Famiglietti R.M., Riley B.A., Mahajan A., Chang E.L., Maor M.H., Woo S.Y., Cox J.D., Smith A.R.* Treatment planning with protons for pediatric retinoblastoma, medulloblastoma, and pelvic sarcoma: How do protons compare with other conformal techniques? International Journal of Radiation Oncology, Biology, Physics. 2005; 63(2): 362-372.

11. *Eaton B.R., Esiashvili N., Kim S., Weyman E.A., Lauren T., Thornton L.T., Mazewski C., MacDonald T., Ebb D., MacDonald S.M., Tarbell N.J., Yock T.* Clinical Outcomes Among Children With Standard Risk Medulloblastoma in Proton and Photon Treated Cohorts. International Journal of Radiation Oncology, Biology, Physics. 2016; 94(1): 133-138. doi: 10.1016/j.ijrobp.

12. *Ris M.D., Packer R., Goldwein J., Jones-Wallace D., Boyett J.M.* Intellectual outcome after reduced-dose radiation therapy plus adjuvant chemotherapy for medulloblastoma: a Children's Cancer Group study. Journal of Clinical Oncology. 2001; 19(15): 3470-3476.

13. *Eaton B.R., Esiashvili N., Kim S., Patterson B., Weyman E.A., Thornton L.T., Mazewski C., MacDonald T.J., Ebb D., MacDonald S.M., Tarbell N.J., Yock T.I.* Endocrine outcomes with proton and photon radiotherapy for standard risk medulloblastoma. Neuro-Oncology. 2016; 18(6): 881-887. doi: 10.1093/neuonc/nov302.

14. *Pulsifer M.B., Sethi R.V., Kuhlthau K.A., MacDonald S.M., Tarbell N.J., Yock T.I.* Early Cognitive Outcomes Following Proton Radiation in Pediatric Patients With Brain and Central Nervous System Tumors. International Journal of Radiation Oncology, Biology, Physics. 2015; 93(2): 400-407. doi: 10.1016/j.ijrobp.2015.06.012.

15. *Brodin N.P., Munck af Rosenschöld P., Blomstrand M., Kiil-Berthlesen A., Hollensen C., Vogelius I.R., Lannering B., Bentzen S.M., Björk-Eriksson T.* Hippocampal sparing radiotherapy for pediatric medulloblastoma: impact of treatment margins and treatment technique. Neuro-Oncology. 2014; 16(4): 594-602. doi: 10.1093/neuonc/not225.

16. *Cochran D.M., Yock T.I., Adams J.A., Tarbell N.J.* Radiation dose to the lens during craniospinal irradiation-an improvement in proton radiotherapy technique. International Journal of Radiation Oncology, Biology, Physics. 2008; 70(5): 1336-1342.

17. *MacDonald T., Arenson E.B., Ater J., Sposto R., Bevan H.E., Bruner J., Deutsch M., Kurczynski E., Luerssen T., McGuire-Cullen P., O'Brien R., Shah N., Steinbok P., Strain J., Thomson J., Holmes E., Vezina G., Yates A., Phillips P., Packer R.* Phase II study of high-dose chemotherapy before radiation in children with newly diagnosed high-grade astrocytoma: final analysis of Children's Cancer Group Study 9933. Cancer. 2005; 104(12): 2862-2871.

18. *Harrabi S.B., Bougatf N., Mohr A., Haberer T., Herfarth K., Combs S.* Dosimetric advantages of proton therapy over conventional radiotherapy with photons in young patients and adults with low-grade glioma. Strahlentherapie und Onkologie. 2016; 192(11): 759-769. doi: 10.1007/s00066-016-1005-1009.

19. *Merchant T.E., Hua C.H., Shukla H., Ying X., Nill S., Oelfke U.* Proton versus photon radiotherapy for common pediatric brain tumors: comparison of models of dose characteristics and their relationship to cognitive function. Pediatric Blood and Cancer. 2008; 51(1): 110-117. doi: 10.1002/pbc.21530.

20. *Fuss M., Hug E.B., Schaefer R.A., Nevinny-Stickel M., Miller D.W., Slater J.M., Slater J.D.* Proton radiation therapy (PRT) for pediatric optic pathway gliomas: comparison with 3D planned conventional photons and a standard photon technique. International Journal of Radiation Oncology, Biology, Physics. 1999; 45(5): 1117-1126.

21. *Greenberger B.A., Pulsifer M.B., Ebb D.H., MacDonald S.M., Jones R.M., Butler W.E., Huang M.S., Marcus K.J., Oberg J.A., Tarbell N.J., Yock T.I.* Clinical outcomes and late endocrine, neurocognitive, and visual profiles of proton radiation for pediatric low-grade gliomas. International Journal of Radiation Oncology, Biology, Physics. 2014; 89(5): 1060-1068. doi: 10.1016/j.ijrobp.2014.04.053.

22. *Merchant T.E., Li C., Xiong X., Kun L.E., Boop F.A., Sanford R.A.* Conformal radiotherapy after surgery for pediatric ependymoma: a prospective study. Lancet Oncology. 2009; 10(3): 258-266.

23. *Ares C., Albertini F., Frei-Welte M., Bolsi A., Grotzer M.A., Goitein G., Weber D.C.* Pencil beam scanning proton therapy for pediatric intracranial ependymoma. Journal of Neurooncology. 2016; 128(1): 137-145.

24. *Sato M., Gunther J.R., Mahajan A., Jo E., Paulino A.C., Adesina A.M., Jones J.Y., Ketonen L.M., Su J.M., Okcu M.F., Khatua S., Dauser R.C., Whitehead W.E., Weinberg J., Chintagumpala M.M.* Progression-free survival of children with localized ependymoma treated with intensity-modulated radiation therapy or proton-beam radiation therapy. Cancer. 2017; 123(13): 2570-2578. doi: 10.1002/cncr.30623.

25. *Bouffet E., Hawkins C.E., Ballourah W., Taylor M.D., Bartels U.K., Schoenhoff N., Tsangaris E., Huang A., Kulkarni A., Mabbot D.J., Laperriere N., Tabori U.* Survival benefit for pediatric patients with recurrent ependymoma treated with reirradiation. International Journal of Radiation Oncology, Biology, Physics. 2012; 83(5): 1541-1548. doi: 10.1016/j.ijrobp.2011.10.039.

26. *Gunther J.R., Sato M., Chintagumpala M., Ketonen L., Jones J.Y., Allen P.K., Paulino A.C., Okcu M.F., Su J.M., Weinberg J., Boehling N.S., Khatua S., Adesina A., Dauser R., Whitehead W.E., Mahajan A.* Imaging Changes in Pediatric Intracranial Ependymoma Patients Treated With Proton Beam Radiation Therapy Compared to Intensity Modulated Radiation Therapy. International Journal of Radiation Oncology, Biology, Physics. 2015; 93(1): 54-63. doi: 10.1016/j.ijrobp.2015.05.018.

27. *Boehling N.S., Grosshans D.R., Bluett J.B., Palmer M.T., Song X., Amos R.A., Sahoo N., Meyer J.J., Mahajan A., Woo S.Y.* Dosimetric comparison of three-dimensional conformal proton radiotherapy, intensity-modulated proton therapy, and intensity-modulated radiotherapy for treatment of pediatric craniopharyngiomas. International Journal of Radiation Oncology, Biology, Physics. 2012; 82(2): 643-652. doi: 10.1016/j.ijrobp.2010.11.027.

28. *Leroy R., Benahmed N., Hulstaert F., Van Damme N., De Ruysscher D.* Proton therapy in children: A systematic review of clinical effectiveness in 15 pediatric cancers. International Journal of Radiation Oncology, Biology, Physics. 2016; 95(1): 267-278. doi: 10.1016/j.ijrobp.2015.10.025.

29. *Indelicato D.J., Bradley J.A., Sandler E.S., Aldana P.R., Sapp A., Gains J.E., Crellin A., Rotondo R.L.* Clinical outcomes following proton therapy for children with central nervous system tumors referred overseas. Pediatric Blood and Cancer. 2017; May 24. doi: 10.1002/pbc.26654. [Epub ahead of print].

30. *Mozes P., Dittmar J.O., Habermehl D., Tonndorf-Martini E., Hideghety K., Dittmar A., Debus J., Combs S.E.* Volumetric response of intracranial meningioma after photon or particle irradiation. Acta Oncologica. 2017; 56(3): 431-437. doi: 10.1080/0284186X.2016.1259659.

31. *Acharya S., DeWees T., Shinohara E.T., Perkins S.M.* Long-term outcomes and late effects for childhood and young adulthood intracranial germinomas. Neuro-Oncology. 2015; 17(5): 741-746. doi: 10.1093/neuonc/nou311.

32. *Sawamura Y., Ikeda J., Shirato H., Tada M., Abe H.* Germ cell tumours of the central nervous system: treatment consideration based on 111 cases and their long-term clinical outcomes. European Journal of Cancer. 1998; 34(1): 104-110.

33. *Park J., Park Y., Lee S.U., Kim T., Choi Y.K., Kim J.Y.* Differential dosimetric benefit of proton beam therapy over intensity modulated radiotherapy for a variety of targets in patients with intracranial germ cell tumors. Radiation Oncology. 2015; 10: 135. doi: 10.1186/s13014-015-0441-5.

34. *Noel G., Gondi V.* Proton therapy for tumors of the base of the skull. Proton therapy for tumors of the base of the skull. Chinese Clinical Oncology. 2016; 5(4): 51. doi: 10.21037/cco.

35. *Hayashi Y., Mizumoto M., Akutsu H., Takano S., Matsumura A., Okumura T., Kawabe T., Zenkoh J., Sakurai H., Tsuboi K.* Hyper fractionated high-dose proton beam radiotherapy for clival chordomas after surgical removal. The British Journal of Radiology. 2016; 89(1063): 20151051. doi: 10.1259/bjr.20151051.

36. *Wattson D.A., Tanguturi S.K., Spiegel D.Y., Niemierko A., Biller B.M., Nachtigall L.B., Bussière M.R., Swearingen B., Chapman P.H., Loeffler J.S., Shih H.* Outcomes of proton therapy for patients with functional pituitary adenomas. International Journal of Radiation Oncology, Biology, Physics. 2014; 90(3): 532-539. doi: 10.1016/j.ijrobp.2014.06.068.

37. *Bonfrate A., Farah J., De Marzi L., Delacroix S., Hérault J., Sayah R., Lee C., Bolch W.E., Clairand I.* Influence of beam incidence and irradiation parameters on stray neutron doses to healthy organs of pediatric patients treated for an intracranial tumor with passive scattering proton therapy. Physica Medica. 2016; 32(4): 590-599. doi: 10.1016/j.ejmp.2016.03.009.

38. *Matsumoto S., Koba Y., Kohno R., Lee C., Bolch W.E., Kai M.* Secondary Neutron Doses to Pediatric Patients During Intracranial Proton Therapy: Monte Carlo Simulation of the Neutron Energy Spectrum and its Organ Doses. Health Physics. 2016; 110(4): 380-386. doi: 10.1097/HP.0000000000000461.

39. *Geng C., Moteabbed M., Seco J. et al.* Dose assessment for the fetus considering scattered and secondary radiation from photon and proton therapy when treating a brain tumor of the mother. Physics in Medicine and Biology. 2016; 61(2): 683-695. doi: 10.1088/0031-9155/61/2/683.

40. *Giantsoudi D., Sethi R.V., Yeap B.Y., Eaton B.R., Ebb D.H., Caruso P.A., Rapalino O., Chen Y.L., Adams J.A., Yock T.I., Tarbell N.J., Paganetti H., MacDonald S.M.* Incidence of CNS Injury for a Cohort of 111 Patients Treated With Proton Therapy for Medulloblastoma: LET and RBE Associations for Areas of Injury. International Journal of Radiation Oncology, Biology, Physics. 2016; 95(1): 287-296. doi: 10.1016/j.ijrobp.2015.09.015.

41. *Fukushima H., Fukushima T., Suzuki R., Iwabuchi A., Hidaka K., Masumoto K., Muroi A., Yamamoto T., Mizumoto M., Sakurai H., Sumazaki R.* Co-morbidity and quality of life in childhood cancer survivors treated with proton beam therapy. Pediatrics international: official Journal of the Japan Pediatric Society. 2017; 14 May. doi: 10.1111/ped.13323. [Epub ahead of print].

42. *Mizumoto M., Murayama S., Akimoto T., Demizu Y., Fukushima T., Ishida Y., Oshiro Y., Numajiri H., Fuji H., Okumura T., Shirato H., Hideyuki Sakurai H.* Long-term follow-up after proton beam therapy for pediatric tumors: a Japanese national survey. Cancer Science. 2017; 108(3): 444-447. 017 Apr 3. doi: 10.1111/cas.13140.

43. *Verma V., Shah C., Rwigema J.C. et al.* Cost-comparativeness of proton versus photon therapy. Chinese Clinical Oncology. 2016; 5(4): 56. doi: 10.21037/cco.2016.06.03.

The journal was included in the list of leading peer-reviewed scientific issues publishing the main scientific results of the dissertations for the degree of candidate of science and for the degree of PhD (on the 7th of June, 2017).

CONTENTS

I. THEMATIC REVIEWS AND LECTURES

BIOLOGY OF BREAST CANCER
E.N. Imyanitov **221**

NEW APPROACHES IN BREAST CANCER SURGERY
E.M. Bit-Sava, V.V. Egorenkov, A.O. Damenia, O.A. Melnikova, R.M. Akhmedov, M.A. Monogarova, M.G. Anchabandze, V.M. Moiseyenko **232**

RECONSTRUCTIVE AND PLASTIC SURGERY FOR BREAST CANCER
V.A. Sobolevsky, V.Ju. Ivashkov, N.I.G. Mehtiyeva **246**

CHANGES IN NEO- AND ADJUVANT TREATMENT OF BREAST CANCER IN THE LAST 5 YEARS
M.B. Stenina, M.A. Frolova, D.Z. Kupchan, S.A. Tjulandin **256**

PROMISING METHODS FOR THE TREATMENT OF METASTATIC BREAST CANCER
A.S. Zhabina **265**

II. SCIENTIFIC ARTICLES AND REVIEWS

POSSIBILITIES AND PROBLEMS OF CLINICAL EMBRYOLOGY IN IVF-PATIENTS WITH ONCOLOGICAL DISEASES
N.P. Makarova, A.Yu. Romanov, T.A. Dus, E.A. Kalinina **275**

THE EFFECT OF IPILIMUMAB ON THE SUBPOPULATION STRUCTURE OF LYMPHOCYTES OF PATIENTS WITH METASTATIC MELANOMA
Z.G. Kadagidze, T.N. Zabotina, O.V. Korotkova, D.V. Tabakov, A.I. Chertkova, A.A. Borunova, I.O. Panchuk, I.V. Samoilenko, G.Yu. Kharkevich, L.V. Demidov **285**

ACCELERATED PROTONS IN THE TREATMENT OF CNS TUMORS IN CHILDREN: A REVIEW OF THE LITERATURE
O.I. Shcherbenko **298**

® **Volume 18, №3, 2017**

Editorial Board of the journal:
Editor in Chief –
V.M. Moiseyenko, Doctor of Medicine, Professor (Saint Petersburg),
Deputy Chief Editor –
S.A. Tjulandin, Doctor of Medicine, Professor (Moscow),
Executive Secretary of the journal –
N.H. Abduloeva, Candidate of Medicine (Saint Petersburg)

Members of the Editorial Board:
P.V. Balakhnin, Candidate of Medicine (Saint Petersburg)
V.A. Chubenko, Candidate of Medicine (Saint Petersburg)
Sh.H. Gantsev, Doctor of Medicine, Professor, Corresponding Member of the Academy of Sciences of the Republic of Bashkortostan (Ufa)
N.V. Dengina, Candidate of Medicine (Ulyanovsk)
E.N. Imyanitov, Doctor of Medicine, Professor, Corresponding Member of the Russian Academy of Sciences (Saint Petersburg)
D.E. Matsko, Doctor of Medicine, Professor (Saint Petersburg)
S.Ja. Maksimov, Doctor of Medicine, Professor (Saint Petersburg)
F.V. Moiseyenko, Doctor of Medicine (Санкт-Петербург)
R.V. Orlova, Doctor of Medicine, Professor (Saint Petersburg)
I.V. Reshetov, Doctor of Medicine, Professor, Corresponding Member of the Russian Academy of Sciences (Moscow)
M.B. Stenina, Doctor of Medicine (Moscow)
N.M. Volkov, Candidate of Medicine (Saint Petersburg)

The journal was established by «Center TOMM» Ltd, Director D.V. Pehovsky
Published with materials of the «Domestic school of oncologists»

The journal is registered by the State Russian Press Committee. No. P 4235 on January 28, 2000.
The journal is registered in the Federal Service for Supervision in the Sphere of Telecom, Information Technologies and Mass Communications of the PI No. FS 77-55020 on 14.08.2013.

The electronic version of the journal is on the website:
http: //www.practical-oncology.ru

Address for correspondence: 198215, St. Petersburg, Bulvar Novatorov, 84/2 – 28. «Center TOMM» Ltd

Printed by OOO «Turusell» Printing House. Issue of the journal was signed in print on 18.09.2017.
Circulation is 1200 copies.
Volume is 11 printer's sheets.
Distributed by subscription.
Catalog «Press of Russia». Index **91871**